

Polysérite réfractaire révélatrice d'une maladie de Rosai Dorfman Destombes

Refractory polyserite revealing Rosai-Dorfman Destombes disease

Berthé A^{1,2}, Diop MM^{1,2}, Guèye D³, Touré PS¹, Faye FA², Diop BM¹, Kâ MM¹

1) Université de Thiès - UFR des Sciences de la Santé

2) Service de Médecine Interne Centre Hospitalier Universitaire et Régional de Thiès

3) Service de Médecine Interne Centre Hospitalier Universitaire et Régional de Saint-Louis

Auteur correspondant : berthé.adama@gmail.com

Résumé

Le syndrome de Rosai Dorfman Destombes (SRDD) est une histiocytose sinusale non langerhansienne. Sa présentation clinique typique est une lymphadénopathie cervicale. Aussi, il peut prêter le change avec une tuberculose ganglionnaire en milieu tropical. Les localisations extra-ganglionnaires sont fréquentes et parfois révélatrices. Nous rapportons une observation de maladie de Rosai Dorfman chez une patiente de 20 ans, suivie à l'Hôpital Régional et Universitaire de Thiès pour une ascite fébrile. L'examen physique a montré une polymicroadénopathie superficielle axillaire gauche. Ce tableau clinique ayant fait suspecter une tuberculose multifocale et un traitement antituberculeux fût entrepris. Devant la persistance et l'aggravation des symptômes, la patiente consulta au service de Médecine Interne. La biologie révélait une anémie hypochrome microcytaire. L'imagerie médicale confirmait l'épanchement des séreuses (péritoine, plèvre, péricarde). L'examen histologique du prélèvement ganglionnaire concluait à une maladie de Rosai Dorfman. Le traitement avait consisté en une corticothérapie (Prednisone 1mg/kg/j) associée à un immunosuppresseur (Azathioprine 100 mg/j). L'évolution a été favorable avec une régression complète de l'épanchement au niveau de la plèvre et du péricarde. Toutefois, on notait une persistance et une reconstitution rapide de l'ascite.

Mots clés : Maladie de Rosai Dorfman Destombes, polysérite, Thiès.

Summary

Rosai-Dorfman-Destombes (DRD) syndrome is a form of non-Langerhans cell sinus histiocytosis. The classical clinical presentation is cervical lymphadenopathy. So, it can be confused with ganglionic tuberculosis in tropical area. Manifestations extra-nodal are frequent and sometime reveal the disease. We report a case of Rosai-Dorfman disease occurring on a 20 years old woman. She was admitted for fever and ascites. The physical examination showed a left cervical poly micro lymphadenopathy. Based on these clinical findings, multifocal tuberculosis was suspected, and presumptive treatment was initiated. That treatment did not improve the situation. The persistence and worsening of symptoms, justified the transfer of the patient in Internal Medicine Department. The biology revealed normocytic normochromic anemia. The medical imaging highlighted a serous effusion (pleural, pericardium, peritoneum). The excision biopsy examination concluded to Rosai-Dorfman-Destombes disease. Treatment consisted of corticosteroids (Prednisone 1mg/kg/j) associated with immunosuppressive (Azathioprine 100 mg/j). The favorable evolution consisted of a complete regression of effusion pleural and pericardium.

Keywords: Rosai-Dorfman disease, Polyseritis, Thiès.

Introduction

La maladie de Rosai-Dorfman (MRD) est une histiocytose non langerhansienne bénigne d'étiologie inconnue. Elle a été décrite pour la première fois par Destombes (1965), puis définie en tant qu'entité anatomo-clinique par Rosai et Dorfman (1969-1972) [1,2]. Habituellement, elle survient chez les adolescents mais peut se voir à tout âge. La présentation clinique est dominée essentiellement par une lymphadénopathie cervicale bilatérale douloureuse isolée ou associée à des adénopathies généralisées [3,4]. L'atteinte simultanée des séreuses est rare, faisant évoquer une tuberculose multifocale dans notre contexte. Celle-ci, a été à l'origine d'une longue errance diagnostique. Nous en rapportons une observation qui a posé des difficultés diagnostiques.

Observation

Mlle M.B. âgée de 20 ans, a été admise le 15 Mars 2017 en consultation externe au service de Médecine Interne du CHUR de Thiès pour une ascite de grande abondance (Figure 1) fébrile. Elle n'a pas d'antécédents particuliers.

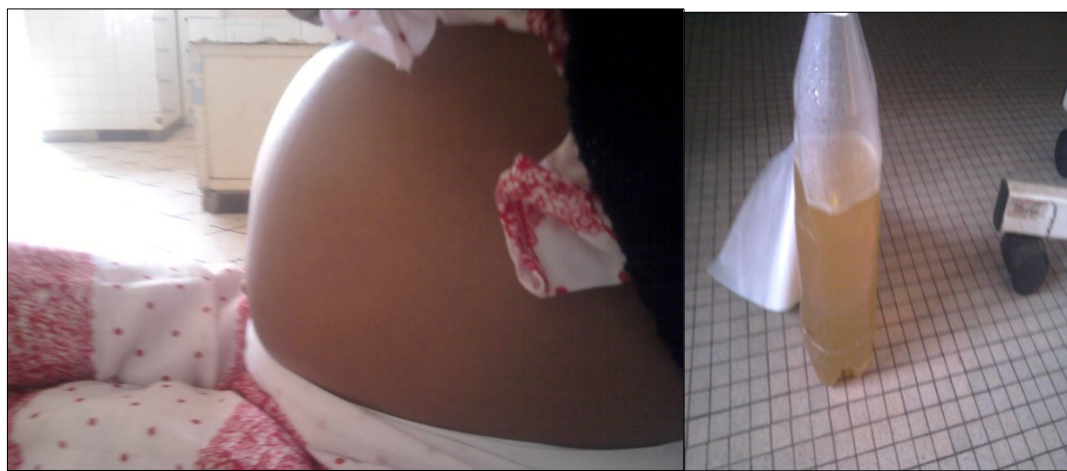

Figure 1 : Patiente présentant une ascite de grande abondance

Le début de la maladie aurait remonté à 5 ans, marqué par une douleur abdominale modérée accompagnée d'une ascite de moyenne abondance et d'un amaigrissement progressif. Ce tableau avait motivé une hospitalisation en Février 2014 au Centre de Santé de Mbour où un traitement diurétique puis antituberculeux fut entrepris, associé à des ponctions d'ascite évacuatrices itératives. Devant la persistance et l'aggravation du syndrome ascitique la patiente fut perdue de vue pendant 3 ans.

A l'admission, la patiente était consciente avec un état général conservé, des muqueuses pâles, anictériques. La température était à 37°8 Celsius, le pouls à 75 battements/mn, la tension artérielle à 130/80 mm Hg, la fréquence respiratoire à 20 cycles/mn. Son poids était à 56 Kg pour une taille à 1m70.

A l'examen des appareils, une ascite de grande abondance était notée avec une matité franche à la base pulmonaire gauche, sans splénomégalie, ni circulation veineuse collatérale. Il se révélait, à la palpation, une polymicroadénopathie axillaire gauche indolore, mobile, sans caractère inflammatoire. Les autres aires ganglionnaires étaient libres. Le reste de l'examen physique était normal.

La biologie objectivait à la numération formule sanguine, une anémie hypochrome microcytaire avec un taux d'hémoglobine à 9 g/dl et un volume globulaire moyen à 70 fl. Le taux des globules blancs était à 5 000 éléments/mm³, les plaquettes à 100 000 éléments/mm³. La CRP était à 6 mg/l, la fibrinémie à 2.84 g/l. Le taux de prothrombine était à 60%, la recherche de l'antigène HBs négatif. Le bilan rénal et hépatique ne montrait aucune anomalie. L'intradermoréaction à la tuberculine et le dosage de l'adénosine désaminase (ADA) dans le liquide pleural et péricardique étaient négatifs. De même, le sérodiagnostic du VIH était négatif. Les sérologies syphilitiques et du VHC n'ont pas été effectuées.

A l'immunologie, les anticorps antinucléaires, anti-DNA natifs et anti-ECT à la recherche d'une maladie systémique auto immunes étaient négatifs.

La radiographie pulmonaire permettait d'observer une opacité du lobe inférieure gauche refoulant le cœur à droite. L'échographie abdominale révélait une hépatomégalie homogène avec une dilatation des veines sus-hépatique et plusieurs épanchements : intra péritonéal, pleural, péricardique. La tomodensitométrie abdomino-pelvienne était en rapport avec une polysérite sans adénopathie profonde. L'échographie cardiaque confirmait l'épanchement péricardique de grande abondance sans signe de compression, une fraction d'éjection systolique des ventricules conservée. L'étude cytochimique des liquides biologiques (ascite, plèvre, péricardique) montrait une hyper cellularité lymphocytaire et une réaction de Rivalta positive en faveur d'un exsudat (Tableau).

A la biopsie ganglionnaire, des follicules lymphoïdes périphériques sans dépassement de la capsule ganglionnaire étaient observés. L'étude immunohistochimique par les Lymphocytes CD68 montrait un marquage des cellules histiocytaires tant médullaires que corticales. Le marquage par la glycoprotéine CD1a montrait un marquage des histiocytes de la zone médullaire. Le tout faisant évoquer une histiocytose de Rosai-Dorfman.

Le traitement consistait en une corticothérapie à la dose de 1 mg/kg/j associé à un immunosuppresseur Azathioprine (Imurel 100mg/j). Une fenêtré pleuropéricardique était associée à ce traitement dans le but de drainer l'épanchement péricardique récidivant par contiguïté dans la plèvre gauche. L'évolution a été favorable avec un assèchement de l'épanchement pleural (figure 2), péricardique et une régression complète des adénopathies.

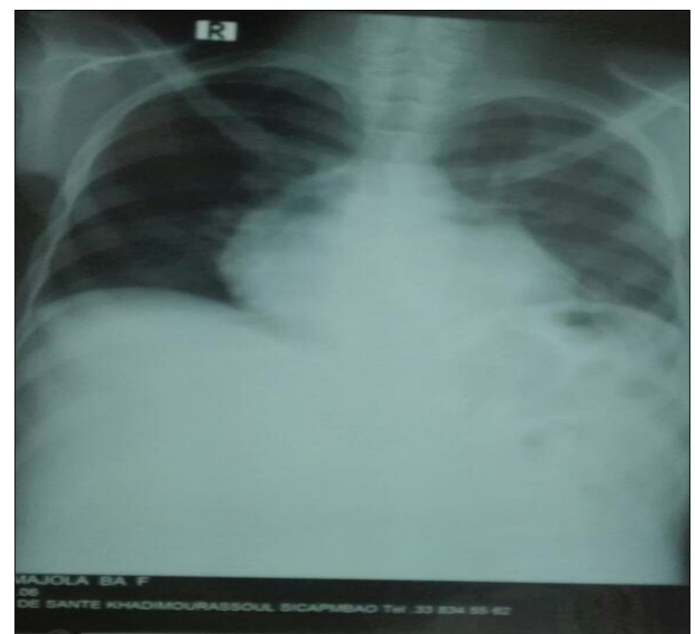


Figure 2 : Radiographie du thorax montrant une régression complète de la pleurésie gauche

Tableau : Examen cytochimique et bactériologique des liquides biologiques

Ponction séreuse	Ascite	Pleurale	Péricardique
Aspect liquide	Jaunâtre	Jaunâtre	Jaunâtre
Cytologie	Leucocytes : 10/mm ³ Lymphocytes : 90% Cellules malignes (-)	Leucocytes : 20/mm ³ Lymphocytes : 95% Cellules malignes (-)	Leucocytes : 10/mm ³ Lymphocytes:100% Cellules malignes (-)
Chimie	Protéines : 40,5g/l	Protéines : 43.30 g/l	Protéines : 39 g/l
Bactériologie	Mycobactéries négatives	Mycobactéries négatives	Mycobactéries négatives
Dosage ADA		Négatif	Négatif

Discussion

La maladie de Rosai-Dorfman Destombes (MRDD) est une histiocytose non langerhansienne rare, bénigne [5]. Son étiopathogénie demeure inconnue, mais son apparition a souvent été observée après une maladie

infectieuse. Pour cette raison, une étiologie virale possible, comme le virus d'Epstein-Barr, l'herpès virus humain 6, le parvovirus B19 et le polyomavirus, a été suggérée par plusieurs auteurs [6]. Sall et al [7] ont rapporté chez un jeune sénégalais, un cas de MRDD associé à l'infection à VIH. Cependant, cette association est peu décrite dans la littérature. Cette affection touche tous les âges avec un pic de fréquence à 20 ans [8,9]. C'est le cas chez notre patiente. Toutefois, des cas pédiatriques sporadiques ont été rapportés [10]. Dans la plupart des séries publiées, la maladie de Rosai Dorfman survenait chez l'adulte jeune [2, 11,12] et le sujet âgé [13,14]. Elle est peu décrite en Afrique au sud du Sahara. Quelques observations ont été rapportées au Sénégal [11,12], en Côte d'Ivoire [15] et au Gabon [4]. Cliniquement, elle se présente souvent avec des adénopathies cervicales bilatérales indolores. Celles-ci, sont superficielles ou profondes. D'autres territoires ganglionnaires peuvent être atteints. Chez notre patiente, l'adénopathie était superficielle et de siège axillaire. Les localisations extra-ganglionnaires sont fréquentes et parfois révélatrices. Elles s'associent à l'atteinte ganglionnaire dans 43% des cas, mais elles peuvent être exceptionnellement isolées [2]. Cependant, le diagnostic est souvent difficile et retardé quand ces atteintes révèlent la maladie [16]. Ce fut le cas chez notre patiente où le délai diagnostique était de 5 ans. En effet, dans notre observation, l'atteinte des séreuses était au premier plan pendant de longues années puis secondairement apparaissait l'adénopathie. Par ailleurs, l'atteinte cutanée est fréquemment rapportée [5]. La lésion dermatologique est faite de papules maculo-nodulaires disséminées, parfois trompeuses si elles sont isolées alors que la localisation cérébro- médullaire reste exceptionnelle. Ses manifestations cutanées sont plus fréquemment rencontrées chez les patients de plus de 40 ans ce qui explique son absence chez notre patiente [17]. Une localisation multifocale est aussi possible [18], comme en témoigne notre patiente (localisation péritonéale, pleurale, péricardique et ganglionnaire).

La localisation inhabituelles à d'autres organes, comme le sein, le rein, la thyroïde, les testicules, a également été rapporté [19].

La biologie est dominée par une vitesse de sédimentation accélérée, une anémie hypochrome microcytaire et une hypergammaglobulinémie polyclonale. La thrombopénie est inhabituelle [2]. Chez notre patiente, une bi cytopénie (anémie, thrombopénie) a été observée sans syndrome inflammatoire. Des perturbations immunologiques ont été également rapportées (facteurs rhumatoïdes et anticorps antinucléaires positifs) [2]. Toutefois, ces éléments n'étaient pas présents dans notre observation. L'imagerie médicale (Echographie abdominale, Tomodensitométrie abdominopelvienne, Echographie cardiaque) avait permis de mettre en évidence l'atteinte des séreuses. En milieu tropicale, ce tableau de polysérite peut faire évoquer d'emblée une tuberculose multifocale surtout

si le liquide des séreuses est exsudatif. C'est le cas chez notre malade qui a bénéficié de 6 mois de traitement antituberculeux. D'autres affections peuvent également être citées, en particulier les infections, les métastases [18]. Le diagnostic de certitude de la MRDD est apporté par l'histologie. L'examen histologique montre une dilatation sinusale et la prolifération d'histiocytes dont le cytoplasme renferme de nombreux lymphocytes intacts ou empéripolèse caractéristique de la MRDD. L'étude immunohistochimique conforte le diagnostic et permet de distinguer la MRD de l'histiocytose langerhansienne. Les histiocytes de MRDD expriment la totalité des marqueurs panmacrophagiques (CD68, CD14, CD64, CD15) et la protéine S-100 alors que la glycoprotéine CD1a est négative [8, 20,21].

L'évolution se fait dans la majorité des cas vers la résolution spontanée particulièrement dans les formes ganglionnaires localisées [12,22]. La maladie peut, comme chez notre patiente, évoluer de façon prolongée avec alternance de phases d'exacerbation et de rémission.

A l'heure actuelle, aucun traitement n'a prouvé son efficacité à long terme. Toutefois, de nombreux moyens ont été utilisés : la chirurgie, la radiothérapie, la chimiothérapie. Certains auteurs préconisent le traitement par les stéroïdes ou les immunosuppresseurs.

Le traitement le plus utilisé est la corticothérapie, mais une corticodépendance est souvent observée. D'autres agents ont été utilisés sans grande efficacité [16]. Dans l'observation de Belembaogo [4], une chimiothérapie suivie d'une radiothérapie avait permis d'obtenir une réponse complète. La chirurgie n'est indiquée que dans les formes compressives ou dans un but esthétique avec un risque important de récurrence. Notre patiente a bénéficié d'une corticothérapie prolongée, à raison de 1mg/kg/j associée à une ponction péricardique avec fenêtré pleuropéricardique. Au bout de deux mois, l'évolution clinique a été marquée par une régression complète de l'épanchement pleural et péricardique. Cependant, on notait une persistance de l'ascite qui s'est reconstituée rapidement. De ce fait, une autre alternative thérapeutique notamment la chimiothérapie et/ou la chirurgie devrait être discutée chez notre patient. Un résultat défavorable ou mortel n'est pas un événement commun, mais les décès ont été décrits dans une vaste étude de cohorte [19].

Conclusion

La maladie de Rosai Dorfman Destombes demeure une pathologie rare en milieu tropical. Toutefois, il faut y penser devant une adénopathie isolée qui n'a pas fait la preuve de son étiologie. Les formes extra-ganglionnaires sont fréquentes, au premier rang desquelles l'atteinte cutanée. L'histologie est la clé du diagnostic. Actuellement, le traitement est mal codifié. L'évolution spontanée est souvent favorable.

REFERENCES.

- Zhou LH, Chen L, Zhu Q et al. Maladie rare et inhabituelle de Rosai-Dorfman de la trachée: rôle de NF-κB *Thorax* 2010; 65:927-929.
- Laboudi A, Haouazine N, Benabdallah L et al. Maladie de Rosai-Dorfman révélée par une insuffisance rénale: à propos d'un cas *Néphrologie* 2001; 22 (2): 53-56
- Bist SS, Bisht M, Varshney S, Pathak VP. Rosai Dorfman Syndrome with Extranodal Manifestation *JAPI* 2007; 55: 445-7
- Belembaogo E, Sanou S, Nzenze JR et al. Maladie de Rosai Dorfman *Médecine d'Afrique Noire* 1999 ; 46 (2) : 1-2
- Vuong V, Moulounguet I, Cordoliani F et al. Maladie de Rosai-Dorfman à révélation cutanée : 7 observations *Annales de dermatologie et vénéréologie* 2013 ; 140(2) : 83-90
- Sall A, Toure AO, Ndiaye FS et al. Rosai Dorfman disease diagnosed by fine-needle aspiration cytology in a young man with HIV infection *Clin Case Rep.* 2015; 3(10):879-83.
- Al-Daraji W, Anandan A, Klassen-Fischer M et al. Maladie de Rosai-Dorfman des tissus mous : 29 nouvelles lésions chez 18 patients, avec détection de l'antigène polyomavirus dans 3 cas abdominaux. *Ann Diagn Pathol* 2010; 14: 309-316
- Cohen Aubarr F, Haroche J, De Risi T et al. La maladie de Rosai-Dorfman-Destombes est une histiocytose inflammatoire polymorphe : étude phénotypique multicentrique de 47 patients *Rev Med Int* 2015; 36(1): 40-41
- La Barge DV III, Salzman KL, Harnsberger HR et al. Histiocytose sinusale avec lymphadénopathie massive (maladie de Rosai-Dorfman): manifestations d'imagerie dans la tête et le cou. *AJR Am J Roentgenol* 2008; 191: 299-306
- O'Gallagher K, Dancy L, Sinha A, Sado D. Rosai-Dorfman disease and the heart *Intractable & Rare Diseases Research* 2016; 5(1):1-5.
- Faye A, Sakho N F, Ndiaye F S D et al. Rosai-Dorfman Disease: Two Cases Report and Literature Review *Open Journal of Internal Medicine*, 2015, 5, 15-19
- Ndongo S., Ka M.M., Pouye A. et al. Syndrome de Rosai Dorfman Destombes à propos d'une observation : difficultés diagnostiques en milieu tropical *Med Trop* 2008; 68: 69-71
- Al-Ramzi A, Kassem M, Barghash A, Adel K M. A rare presentation of extra nodal rosai-dorfman disease (case report) *Future Dental Journal* 2017; 3: 35-37
- Qiao Zhou MD, Umer Ansari BS, Nandan Keshav BS et al. Extranodal manifestation of Rosai-Dorfman disease in the breast tissue *Radiology Case Reports* 2016; 11: 125-128
- Soubeyrand J, Cler M, Rain JD et al. Sinus histiocytosis with massive lymphadenopathy or the Destombes-Rosai-Dorfman disease in the Ivory Coast. *Sem Hop* 1984; 60: 1035-9.
- Turkia H.B, Romdhane M. B, Azzouz H et al. La maladie de Rosai-Dorfman : à propos de deux observations *La tunisie Médicale* 2011 ; 89 (5) : 497 – 501

17. Frater JL, Maddox JS, Obadiah JM, Hurley MY. Cutaneous Rosai-Dorfman disease: comprehensive review of cases reported in the medical literature since 1990 and presentation of an illustrative case
J Cutan Med Surg 2006; 10 : 281-90
18. Rada N, Bourrous M, Ghaim F. Le syndrome de Rosai Dorfman de l'enfant (à propos d'un cas)
J. Tun ORL 2013 ; 29 : 63-65
19. RC Maia E. de Meis S. Romano et al. La maladie de Rosai-Dorfman: un rapport de huit cas dans un centre de soins tertiaires et une revue de la littérature
Braz J Med Biol Res 2015; 48(1): 6-12
20. Galicier L, Fieschi C, Meignin V et al. Histiocytose sinusale de Rosai Dorfman
Presse Med 2007; 36: 1669-75
21. Natkunam Y. In: Sinus histiocytosis with massive lymphadenopathy (Rosai-Dorfman disease): An update.
Hematology 2004; 1: 287-291
22. Noguchi S, Yatera K, S Shimajiri et al. La maladie de Rosai-Dorfman intrathoracique avec rémission spontanée: un rapport clinique et une revue de la littérature. Tohoku J Exp Med 2012; 227: 231-325