



Maladie de Devic, un défi diagnostique en milieu tropical : à propos d'un cas
Devic's disease, a tropical diagnostic challenge: a case-report

Acko U V¹, Konan M¹, Binan Y¹, Acko-Ohui EV², Bitá D¹, Ouattara K¹, Adom H¹, Toutou T¹

1. Service de Médecine Interne et Gériatrie, CHU-Treichville, Abidjan (Rci)
2. Service de Radiodiagnostic et Imagerie médicale, CHU-Treichville, Abidjan (Rci)

Auteur Correspondant : Acko U V

Résumé

Introduction : La neuromyéélite optique (NMO) de Dévic, est une maladie rare, pouvant simuler la sclérose en plaque. À travers cette observation, nous rapportons le parcours diagnostique d'une maladie de Dévic en milieu tropical.

Patient et méthode : Il s'agit d'une patiente qui a été traitée pendant une année sans succès comme une myélite transverse active devant une présentation associant une tétraparésie spastique et une baisse de l'acuité visuelle. L'errance diagnostique a été redressée par le dosage d'anticorps spécifiques.

Résultats : La suspicion diagnostique a été faite à partir de l'Imagerie par Résonance Magnétique (IRM). Le dosage des anticorps anti-aquaporine 4 a confirmé le diagnostic.

Discussion : La maladie de Dévic est une entité méconnue à cause de son diagnostic mimant celui de la sclérose en plaque. Récemment de nouveaux critères diagnostiques ont été proposés définissant le concept du spectre de la NMO. Les lésions médullaires pathognomoniques à l'IRM associées à la positivité des anticorps anti-aquaporine-4 (AQP4) confirme le diagnostic. Une évolution favorable a été obtenue après perfusions d'anticorps monoclonaux anti-CD20 (Rituximab).

Conclusion : Devant une symptomatologie simulant la sclérose en plaque ; l'IRM couplée au dosage de l'Anticorps Anti-Aquaporine-4 doit être réalisé ; même dans un contexte de ressources limitées.

Mots clés : Neuropathie, Optique, Anticorps Anti-Aquaporine-4.

Summary

Introduction: Devic's syndrome also called Neuromyelitis optica (NMO) is a rare disease usually reported mimicking multiple sclerosis. We aim to show such subtlety, in tropical area, by a case-report.

Methodology: It was about a patient taken care and treated, for an acute transverse myelitis, during twelve months without success. Indeed, he presented clinical signs associating spastic tetraparesis and decrease of visual acuity.

Results: NMO diagnosis has been suspected from Magnetic Resonance Imaging (MRI) features. The diagnosis wandering was stopped with the presence of specific auto-antibodies that confirmed the diagnosis.

Discussion: Devic's disease is an unknown entity because of its similar presentation with acute transverse myelitis. New criteria for diagnostic have been proposed in order to define the concept of the NMO spectrum. Pathognomonic lesions found by MRI and their association with the positivity of anti-aquaporin-4 (AQP4) antibodies confirm the diagnosis. The evolution was favorable after a treatment based on anti-CD20 monoclonal antibodies (Rituximab) intravenous infusions.

Conclusion: In a tropical environment, the Magnetic Resonance Imaging and Anti-Aquaporin-4 Antibody should be performed in the presence of symptomatology simulating multiple sclerosis.

Key words: Neuropathy, Optics, Anti-Aquaporin-4 Antibody.



Introduction

La Neuromyérite Optique (NMO) de Dévic ou la maladie de Dévic est une maladie auto-immune rare démyélinisante du système nerveux central qui a été initialement décrite avec des atteintes oculaires et une myélite étendue [1, 2].

Son diagnostic est établi à l'aide de critères dont l'intégration en 2006 de la présence d'un anticorps dirigé contre l'aquaporine-4 (AQP4) qui a une spécificité proche de 100% et l'étendue des lésions médullaires [3].

Nous nous proposons, à travers un cas clinique, les subtilités de sa présentation en milieu tropical.

Observation

Mademoiselle TY, âgée de 35 ans sans antécédent particulier, a été reçue dans un service de Médecine Interne pour une paraparésie spastique et des douleurs rétro-oculaires, exacerbées par les mouvements oculaires, évoluant depuis environ une semaine. Elle avait également des troubles sphinctériens à type de rétention urinaire. L'examen clinique a mis en évidence des troubles de la marche associés à une baisse de l'acuité visuelle unilatérale gauche à 1/10^{ème}. Le réflexe photo-moteur direct était diminué. L'examen du fond d'œil a révélé un œdème papillaire modéré. Le champ visuel montrait un scotome central. À la biologie, nous avons noté une discrète anémie à 11 g / dl et un syndrome inflammatoire marqué par l'élévation de la C Réactive Protéine (CRP= 98 mg / l) et celle de la Vitesse de sédimentation (VS = 56 mm) à la première heure. L'analyse du LCR a mis en évidence une hyperprotéinorachie ainsi qu'une pléiocytose à plus de 60 leucocytes/mm³. Un hypersignal intra médullaire étendue de C2 à C7 et de T9 à T12 se rehaussant après injection de gadolinium a été

trouvé à l'Imagerie par Résonance Magnétique (IRM) du rachis cervico-dorsal comme illustrés respectivement à la figure 1 et à la figure 2. L'IRM crânio-encéphalique complémentaire réalisée n'a pas objectivé d'anomalie des nerfs optiques et de la substance blanche cérébrale. Le diagnostic de myélite transverse aiguë a été retenu. Elle a bénéficié d'une corticothérapie injectable en bolus puis d'un relais per os améliorant sa symptomatologie clinique.

Deux mois plus tard, elle a présenté deux nouvelles poussées à une semaine d'intervalle avec une baisse de l'acuité visuelle bilatérale cette fois-ci et la réapparition des troubles sphinctériens et moteurs. L'IRM du rachis cervical, thoracique et crânio-encéphalique a objectivé une aggravation des lésions sus décrites. Au niveau du rachis cervico-thoracique, on notait une extension des hypersignaux intra médullaires étendues de C2 à T10 que nous avons illustré à la figure 3 avec une atteinte transversale de moins de 50% de la moelle mise en exergue à la figure 4. L'IRM crânio-encéphalique a objectivé des lésions à type d'hypersignal FLAIR et EST2 pédonculaire objectivées à la figure 5.

Devant l'absence de rémission thérapeutique, le dosage des anticorps anti-AQP4 a été effectué. Leur positivité a permis de faire le diagnostic de neuromyérite optique de Dévic comme prouvée à la figure 6. Des perfusions d'anticorps monoclonaux anti-CD20 (Rituximab) ont été instaurées avec succès.

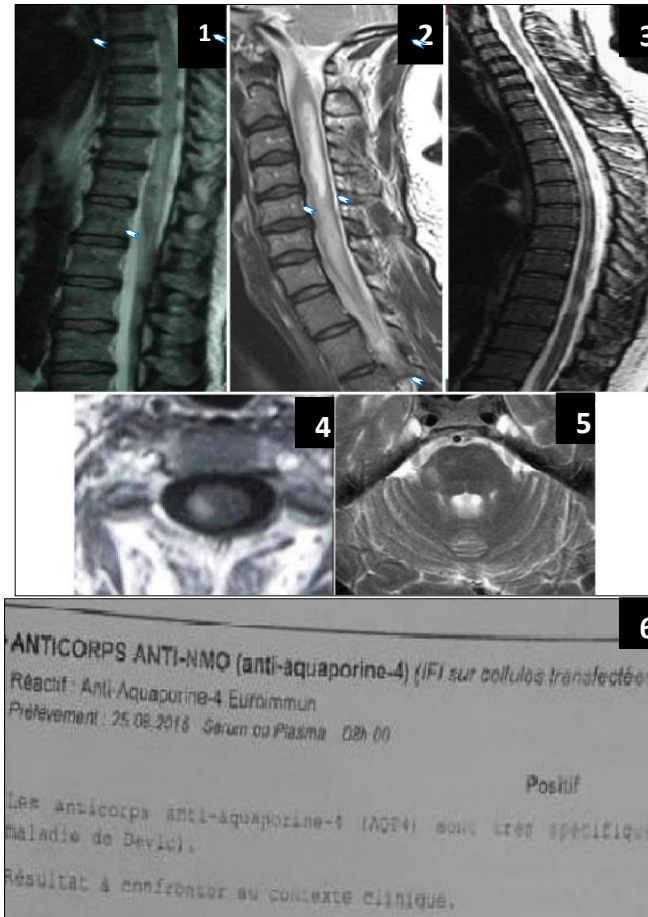


Fig.1 : IRM du rachis thoracique : coupe sagittale en EST2 : hypersignal intramédullaire de T9 à T12// MRI sagittal EST2 of the thoracic spine : Intra medular hyperintensity on EST2 and FLAIR sequences

Fig.2 : IRM du rachis cervical : coupe sagittale en EST2 : élargissement de la moelle avec hypersignal en EST2 et en FLAIR intramédullaire étendu de C2 à C7 plus marqué de C2 à C5 //MRI sagittal EST2 of the cervical spine : medullary enlargement and hyperintensity on EST2 and FLAIR sequences, extended from C2 to C7 and greater from C2 to C5

Fig.3 : IRM du rachis cervical et thoracique : coupe sagittale en EST2 : hypersignal intramédullaire étendue de C2 à T10. // MRI sagittal EST2 of the cervical and thoracic spine : medullary hyperintensity extended from C2 to T10.

Fig.4 : IRM du rachis cervicale : coupe axiale T2 BASG : atteinte médullaire inférieure à 50 %//MRI axial T2 BASG of the cervical spine: chord injury less than 50%.

Fig.5 : IRM crânio-encéphalique : coupe axiale en EST2 : hypersignal pédonculaire bilatéral.// Axial EST2 Cranioencephalic MRI: bilateral peduncular hyperintensity.

Fig.6 : Positivité de la recherche d'anticorps anti-AQP4// positivity of anti-AQP4 antibody research.



Discussion

Décrite pour la première fois par Eugène Dévic [4], la neuromyéélite optique (NMO) de Dévic est une pathologie rare avec peu de données épidémiologiques sous nos tropiques. Toutefois, elle représenterait moins de 1% des pathologies inflammatoires du SNC (système nerveux central) [5]. Une prédominance féminine est aussi rapportée avec un pic d'incidence médiane à la fin de la trentaine [6]. Notre étude concerne une femme de 35 ans.

Sa physiopathogénie, complexe, est liée à un processus auto-immun de type humoral contrairement à celle de la sclérose en plaque (SEP) qui est de type cellulaire [3,6]. Elle est secondaire à la production d'anticorps dirigé contre l'aquaporine 4 qui est une protéine membranaire assurant exclusivement le passage de l'eau du secteur extracellulaire vers le milieu intracellulaire. Malgré sa répartition ubiquitaire (trachée, estomac, rein, muscle, poumon), l'AQP4 se distingue des autres aquaporines par son tropisme particulier pour le SNC et la rétine [3, 6].

Sur le plan clinique, la maladie de Dévic se caractérise par des poussées évolutives de névrite optique rétrobulbaire (NORB) uni ou bilatérale, souvent plus sévère que celle décrite dans la SEP. Elle se manifeste aussi par une myélite transverse aiguë (MTA) s'exprimant cliniquement par l'association de troubles moteurs, de troubles sensitifs et de troubles sphinctériens, pouvant engager le pronostic vital [7]. Notre patiente a présenté une paraparésie spastique, des troubles sphinctériens, une diminution du réflexe photomoteur direct avec un œdème papillaire modéré à l'examen du fond d'œil.

Dans la NMO, contrairement à la SEP, la pléiocytose du LCR est fréquemment supérieure à

50 leucocytes/mm³ avec également une hyperprotéinorachie [8].

Le diagnostic positif est basé sur les critères diagnostiques de la NMO [7, 8] qui ont fait l'objet de récentes modifications. Elles ont ainsi intégré des arguments immunologiques, et élargi les critères cliniques et radiologiques qui induisaient des diagnostics excessifs de sclérose en plaques. Les premiers critères diagnostiques proposés en 1999 comportent [8, 9] :

- **Trois critères absolus** : névrite optique, myélite, absence d'atteinte en dehors du nerf optique et de la moelle épinière ;
- **Et au moins un des trois critères majeurs** : IRM cérébrale : normale au début, IRM médullaire : myélite étendue sur plus de trois espaces vertébraux, liquide céphalo-rachidien : pleïocytose avec *Globules blancs* supérieur à 50/mm³ ou plus de 5 neutrophiles/mm³ ;
- **Ou deux des trois critères mineurs** : névrite optique bilatérale, névrite optique sévère (acuité visuelle inférieure à 2/100) fixée sur au moins un œil, déficit moteur sévère.

Notre patiente avait deux critères absolus.

Le diagnostic de la maladie de Dévic est rarement posé en Afrique subsaharienne du fait de sa possible rareté mais surtout de sa méconnaissance. De plus, elle simule la sclérose en plaque [4, 8, 9]. Il en résulte un long délai pour le traitement adéquat.

La thérapie actuelle la plus novatrice de la NMO repose sur des perfusions d'anticorps monoclonaux anti-CD20 (Rituximab) qui suppriment de manière sélective les lymphocytes B circulants [10]. Cette approche semble logique puisque les lymphocytes B sont à la base de la réponse humorale, directement liée à la



physiopathogénie de la NMO. Toutefois son association avec le Methotrexate (MTX) semble être plus efficace [11]. Une étude concernant des patients avec progression rapide, échappant aux traitements immunosuppresseurs, a montré un effet favorable du Rituximab chez six sur huit patients, avec absence de poussée pendant un an et amélioration fonctionnelle pour sept des huit patients [12].

Conclusion

La maladie de Dévic est une affection rare et méconnue en milieu tropical. L'Imagerie par Résonance Magnétique couplée au dosage de l'Anticorps Anti-Aquaporine-4 permet d'asseoir le diagnostic. Sa possibilité doit être discutée en cas de présentation mimant la sclérose en plaque.

Les auteurs ne déclarent aucun conflit d'intérêt.

REFERENCES

1. Lennon VA, et al. Igg marker of optic-spinal multiple sclerosis binds to the aquaporin-4 waterchannel. *J Exp Med* 2005 ; 202:473-7.
2. Lalive PH, et al. Identification of new serum autoantibodies in neuromyelitis optica using protein microarrays. *Neurology* 2006 ; 67:176-7.
3. Pescovitz MD. Rituximab, an anti-cd20 monoclonal antibody: History and mechanism of action. *Am J Transplant* 2006 ; 6 : 859-66.
4. Bugeme M and al. Neuromyelitis optica with negative anti-aquaporin-4 antibodies: About an observation. *Clinical Neurology and neuroscience* 2017 ; 1 (4) : 104.
5. Chtaou N and al. Neuromyelite optique de Devic. *African Journal of neurological sciences*. 2012 ; 31 (2),18-24.
6. Splendiani A, Mariani S, Anselmi M, Catalucci A, Di Cesare E, Gallucci M. Neuromyelitis optica: atypical clinical and neuroradiological presentation. *Neuroradiol. J.* 2015 ; 28 (1) : 42–5.
7. Storoni M, Davagnanam I, Radon M, Siddiqui A, Plant GT. Distinguishing optic neuritis in neuromyelitis optica spectrum disease from multiple sclerosis: a novel magnetic resonance imaging scoring system. *J. Neuro-Ophthalmol. Off. J. North Am. Neuro-Ophthalmol. Soc.* 2013; 33(2):123–7.
8. Swanton JK, Rovira A, Tintore M, Altmann DR, Barkhof F, Filippi M, et al. MRI criteria for multiple sclerosis in patients presenting with clinically isolated syndromes: a multicentre retrospective study. *Lancet Neurol.* 2007 ; 6(8) : 677–86.
9. Taylor BV, Lucas RM, Dear K, Kilpatrick TJ, Pender MP, van der Mei IAF, et al. Latitudinal variation in incidence and type of first central nervous system demyelinating events. *Mult. Scler. Houndmills Basingstoke Engl.* 2010 ; 16(4):398–405.
10. Toosy AT, Mason DF, Miller DH. Optic neuritis. *Lancet Neurol.* 2014 ; 13(1):83–99.
11. Crout TM, Parks LP, Majithia V. Neuromyelitis Optica (Devic's Syndrome): an Appraisal. *Curr Rheumatol Rep.* 2016 ; 18(8):54.
12. Patterson SL, Goglin SE. Neuromyelitis Optica. *Rheum Dis Clin North Am.* 2017; 43(4):579-591.