

Cœur univentriculaire à révélation tardive au Niger

Cardiac single ventricle with late revelation in Niger

Adehossi E¹, Youssoufa S¹, Brah S¹, Daou M¹, Bako H², Tahirou I², Hamadou A¹

(1) Service de médecine interne de l'Hôpital National de Niamey

(2) Service de cardiologie de l'Hôpital National de Niamey

Auteur correspondant : Eric Adehossi

Résumé

Le ventricule unique est une malformation congénitale rare qui se caractérise par la présence d'un seul ventricule. C'est une cardiopathie congénitale dont le pronostic est sévère avec plus de 70% de décès avant l'âge de 16 ans. La prise en charge chirurgicale permet une amélioration de ce pronostic. Malgré ce pronostic sévère, il existe des cas découverts à l'âge adulte ou suivis depuis l'enfance non traités chirurgicalement. Les auteurs rapportent un cas de ventricule unique découvert à l'âge de 25 ans au décours d'une hospitalisation pour recherche étiologique d'une polyglobulie.

Mots clés : ventricule unique, polyglobulie, Niger

Summary

The single ventricle is a rare congenital malformation characterized by the absence of two cardiac ventricle. It is a congenital cardiopathy with a severe prognosis and more than 70% death before the age of 16 years. The surgical management improves the prognosis. Despite this severe prognosis, there are cases discovered in adulthood or followed since childhood not treated surgically. The authors report a single ventricular case discovered at the age of 25 years after hospitalization for etiologic research of polycythemia.

Key words: single ventricle, polycythemia, Niger

Introduction

Depuis la description en 1699 par Chemineau d'un cœur composé de 2 oreillettes et d'un seul ventricule, le ventricule unique ou cœur univentriculaire fascine la communauté scientifique médicale(1). Il s'agit d'une pathologie rare grevée d'une mortalité importante avec plus de 70% avant 16 ans. Sa prise en charge est chirurgicale et a pour objectif de rediriger le flux veineux systémique directement vers les artères pulmonaires en laissant au ventricule la fonction de redistribuer le sang oxygéné au sein de la circulation systémique : c'est l'intervention de Fontan. (ref).

Cependant, il existe des cas découverts à l'âge adulte ou suivis depuis l'enfance qui n'ont bénéficié d'aucune intervention chirurgicale.

Nous rapportons ici, le cas d'un cœur univentriculaire révélé par une polyglobulie chez une patiente âgée de 25 ans.

Patient et méthode

Mme X âgée de 25 ans, provenant de Ouallam, ville située à environ 100 km de la capitale Niamey, mariée depuis 6 mois, nulligeste, est hospitalisée en service de médecine interne pour recherche étiologique d'une polyglobulie.

Dans ses antécédents, on retrouve une notion de dyspnée d'effort évoluant depuis l'âge de 3 ans avec une cyanose, un discret retard de croissance psychomoteur. La patiente n'a jamais consulté auparavant pour cette symptomatologie.

Aucun antécédent familial n'a été rapporté.

La symptomatologie s'est accentuée il y a deux semaines par l'apparition de vomissements survenus brutalement ayant entraîné des céphalées intenses en casque. Il n'y a pas eu de fièvre, ni de trouble visuel ou d'autres signes neurologiques tels que des paresthésies.

Sa TA est à 130/80 mmHg, avec une température à 37,2°C à l'entrée. Elle pèse 62 Kg pour une taille à 164 cm.

L'examen physique met en évidence un discret hippocratisme digital et une cyanose des extrémités digitales, des orteils et de la langue. Cette cyanose a régressé sous oxygénothérapie. Le choc de pointe est palpable avec un précordium calme. L'auscultation cardiaque permet de percevoir B1 et B2 réguliers avec un souffle systolique d'intensité 4/6, maximal en mésocardial. Les pouls périphériques sont perçus de manière bilatérale et symétrique.

L'examen neurologique était sans particularité.

Le bilan biologique montre une hémoglobine à 21,6 g/dl, un hémocrite à 63,3%, un VGM à 91 fl, des globules blancs à 4800/ml et des plaquettes à 169000/ml. Le bilan rénal et hépatique était sans particularité. Il n'y avait pas de syndrome inflammatoire biologique.

Devant cette polyglobulie et ce souffle systolique intense avec cyanose et hippocratisme digital, une cardiopathie congénitale cyanogène a été suspectée ce qui a justifié un bilan cardiaque fait d'un ECG, d'une radiographie thoracique et d'une échographie doppler cardiaque sur un appareil Mindray DC-C6.

L'ECG montre une déviation axiale droite de QRS et la radiographie thoracique étaient sans particularité (Figure 1).

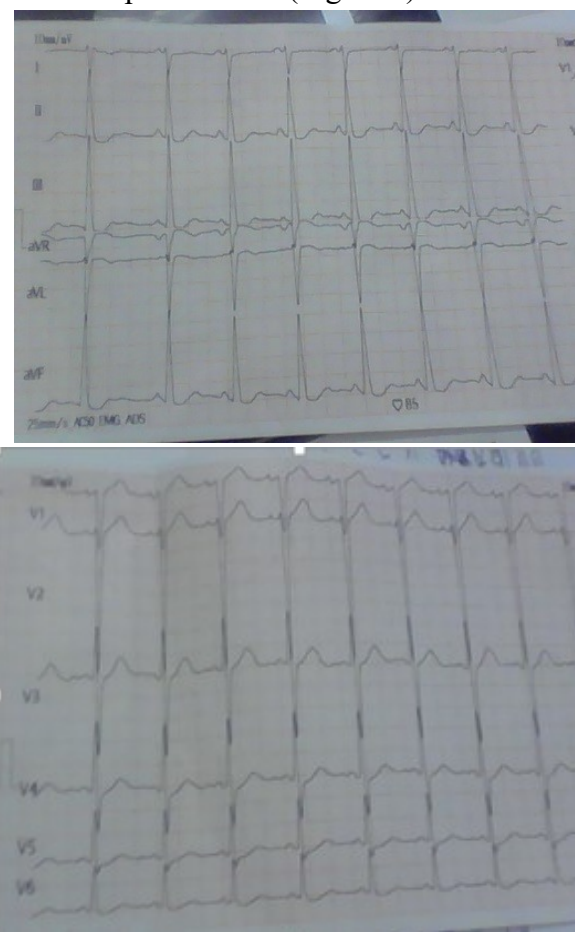


Figure 1 : ECG 12 dérivations montrant une déviation axiale droite de QRS et une hypertrophie ventriculaire droite probable selon LEWIS

L'échographie doppler cardiaque a mis en évidence une malformation cardiaque à type de deux oreillettes connectées à un ventricule unique. Ce ventricule unique, est morphologiquement gauche, les valves mitrale et tricuspide s'abouchant dans une seule cavité ventriculaire. (Figure 2).

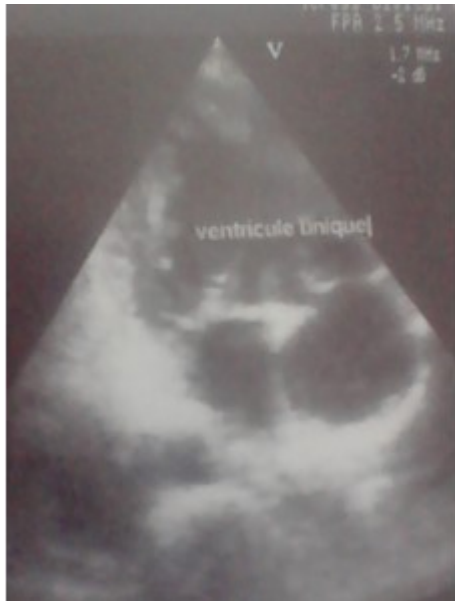

Figure 2 : Echographie doppler cardiaque en coupe quatre cavités montrant un ventricule unique dans lequel s'abouche les oreillettes droite et gauche

La patiente a bénéficié d'une réhydratation avec 1,5 litre de sérum salé isotonique par 24 heures et d'un traitement antiagrégant plaquettaire avec de l'acide acétyl salicylique à la dose de 125 mg/jour.

L'évolution sous traitement est caractérisée par une amélioration de son état clinique avec disparition des céphalées et des vomissements.

Un entretien familial a permis d'exposer à la famille les caractères de la pathologie et la nécessité d'une contraception efficace et d'une consultation à l'hôpital en cas de problème de santé au vu de la pathologie dont elle souffre. Une lettre de contre référence a été faite en vue d'informer son centre de référence.

La patiente est suivie et fait ses consultations dans notre service de manière régulière.

Deux mois après son hospitalisation, la patiente présente un bon état général sans aucun signe d'hyperviscosité.

Discussion

Le ventricule unique est une pathologie rare représentant 0,5 à 1% des cardiopathies congénitales(2). Il s'agit d'une cardiopathie cyanogène découverte le plus souvent à l'enfance. La présence d'une sténose pulmonaire associée protège la vascularisation pulmonaire et donc prévient le développement d'une hypertension artérielle pulmonaire (3).

Il existe deux grands groupes de ventricules uniques : ceux avec deux valves auriculoventriculaires, dus à un défaut de développement de l'un des ventricules primitifs et ceux, secondaires à l'absence de croissance d'un ventricule suite à une atrésie valvulaire : atrésie mitrale avec ventricule gauche hypoplasique et atrésie tricuspide avec hypoplasie du ventricule droit.

D'autres malformations peuvent lui être associées à savoir une transposition des gros vaisseaux, une sténose de l'artère pulmonaire ou de l'aorte.

Le diagnostic est le plus souvent posé par une échographie doppler cardiaque.

Le ventricule unique ou cœur univentriculaire est une cardiopathie congénitale cyanogène se révélant tôt souvent de mauvais pronostic sans prise en charge. La découverte de cette cardiopathie à l'âge adulte est rare. Ammash(4) rapporte 13 patients non opérés dont l'âge moyen était de 42 ans (23 à 66 ans) sur une période de 10 ans entre 1984 et 1994. Cette série est composée de 8 hommes et de 5 femmes soit un sexe ratio de 1,6. Hager(5) rapporte une patiente de 62ans avec un cœur univentriculaire non opéré diagnostiqué à l'âge de 39ans et bien suivi jusqu'à cet âge. Dans

notre observation la patiente est diagnostiquée cœur univentriculaire à l'âge de 25 ans à la suite de la recherche étiologique d'une polyglobulie.

La présence d'une polyglobulie lors du diagnostic est courante. Elle est due à la réaction physiologique de l'organisme face à l'hypoxie tissulaire, secondaire à cette cardiopathie congénitale cyanogène, par une augmentation appropriée de l'érythropoïétine qui va augmenter l'érythropoïèse afin de palier à l'hypoxie tissulaire. La polyglobulie peut s'accompagner d'un syndrome d'hyperviscosité sanguine ou non. Toute situation de déshydratation ou de perte liquidienne peut accentuer l'hyperviscosité et ainsi favoriser la survenue des signes d'hyperviscosité ou leur accentuation. En cas de déshydratation ou de perte liquidienne chez une patiente, il faut d'abord réhydrater la patiente avant de penser à un autre traitement. Les saignées ne sont indiquées qu'en cas de syndrome d'hyperviscosité important ou en préopératoire si l'hématocrite est supérieur à 65%(6). Ces saignées peuvent avoir un effet rebond par hyperproduction d'érythropoïétine due à l'hypoxie aiguë ainsi créée. Aussi, ils peuvent entraîner une anémie par carence en fer due à la spoliation sanguine iatrogène. Le traitement par antiagrégant plaquettaire a pour effet de réduire la viscosité et le risque thrombose. L'aspirine agit en inhibant la cyclo-oxygénase I plaquettaire, ce qui a pour effet de bloquer la synthèse du thromboxane A2 par les plaquettes activées. La thromboxane A2 est douée d'une puissante inductrice de l'agrégation plaquettaire. Dans notre observation, la patiente présente une polyglobulie avec des céphalées déclenchées par des vomissements et qui peuvent rentrer dans le cadre des signes d'hyperviscosité. Nous avons décidé de traiter notre patiente par une réhydratation, au vu des vomissements présentés par la patiente. L'antiagrégant plaquettaire a été institué dans un premier temps et une saignée a été prévue en cas d'échec. Ce traitement par réhydratation et antiagrégant a permis d'amender les signes et de stabiliser la patiente pendant au moins deux mois. Dans leur série de 13 patients non opérés Ammash(4) rapporte que les facteurs de bon pronostic sont la présence de 2 oreillettes avec 2 valves auriculoventriculaires, une sténose modérée de l'artère pulmonaire et la transposition des gros vaisseaux. Chez notre patiente, on retrouve 2 des 3 facteurs de bon pronostic à savoir la transposition des gros vaisseaux et la présence des 2 oreillettes avec 2 valves auriculoventriculaires.

Les causes de mortalité les plus fréquentes sont l'insuffisance cardiaque congestive, le trouble du rythme et la mort subite de cause indéterminée (3).

Dans notre observation, il n'existe pas de trouble du rythme à l'ECG standard car vous n'avez et d'insuffisance cardiaque congestive. Aucun événement cardiovasculaire important n'a été rapporté. Une des principales complications à savoir l'endocardite infectieuse n'a pas été retrouvée à l'échographie transthoracique effectuée chez cette patiente qui est restée apyrétique au cours de son hospitalisation. Devant les céphalées, une autre complication infectieuse, l'abcès du cerveau a été évoqué, mais l'absence de fièvre, de signes de localisation, de syndrome inflammatoire biologique et surtout la régression des céphalées sous réhydratation et antiagrégant plaquettaire nous a fait récuser cette hypothèse. Il n'a pas été retrouvé en cours d'hospitalisation, de syndrome hémorragique, ni de thrombose.

Chez la femme en âge de procréer, la grossesse expose à des hauts risques maternels du fait de risque cardiaques. Cette grossesse pose le problème du suivi en consultation, du travail et de l'éventuel accouchement par voie basse ou par césarienne.

Boukhris(7) rapporte le cas d'une patiente âgée de 27 ans avec un cœur univentriculaires de morphotype gauche ayant accouché par césarienne d'un enfant prématuré en bonne santé.

Zaki (8) et Dubois (1) rapportent des patientes univentriculaires non opérées respectivement de 25 et de 19 ans enceintes dont les grossesses ont été suivies et ayant abouti à un accouchement par voie basse et par forceps respectivement.

Ces accouchements sont pluridisciplinaires associant l'anesthésiste-réanimateur, le cardiologue, l'obstétricien et le pédiatre néonatalogue. Ils nécessitent donc une bonne collaboration entre différentes spécialités médicales et un bon plateau technique avec un monitoring cardiaque.

Dans notre observation la contraception a été décidée à la suite de plusieurs éléments. D'une part, parce que les cardiopathies congénitales cyanogènes sont classées parmi les cardiopathies à haut risque pour la grossesse. La tolérance des cardiopathies congénitales cyanogènes est en général médiocre, parallèle à la saturation oxygénée et les décès fœtaux sont de l'ordre de 45% (9). Néanmoins, le ventricule unique peut avoir une tolérance maternelle correcte si la cardiopathie est équilibrée 32 % de complications cardiovasculaires dans la série de Presbitero (10). Il apparaît au total que les femmes ayant une cardiopathie congénitale cyanogène peuvent avoir une grossesse avec un risque faible pour elle-même, mais une incidence élevée d'avortement ou d'accouchement prématuré (43% de naissances vivantes).

Il s'agit d'autre part de l'environnement de la patiente qui vit dans une localité lointaine d'un centre de santé disposant de médecin spécialiste donc un bon suivi de la grossesse s'annonce difficile.

La grossesse est n'est pas recommandée chez notre patiente du fait de son hypertension artérielle pulmonaire sévère et de la cyanose avec polyglobulie.

Si le cœur univentriculaire est une pathologie grave, grevée de plus 70% de mortalité avant l'âge de 16 ans, il n'en demeure pas moins une pathologie compatible avec la vie. Ainsi, dans la littérature, plusieurs auteurs rapportent des cas de cœurs univentriculaires ayant vécu sans traitement chirurgical à un âge supérieur à 50 ans (5).

Conclusion

Le cœur univentriculaire est rarement découvert à l'âge adulte. Son diagnostic est simple et nécessite un bon examen clinique et une échographie doppler cardiaque. Sa prise en charge médicale est le plus souvent symptomatique et nécessite une bonne surveillance clinique et paraclinique. L'abstention thérapeutique ou un traitement par antiagrégant Le traitement chirurgical n'a été préconisé chez notre patiente du fait de de l'hypertension artérielle pulmonaire sévère. Un traitement antiagrégant plaquettaire et une prophylaxie de l'endocardite lui a été proposé.

REFERENCES.

1. Dubois L, Belkacem H, Berl M, Dailland P, Carli P. Ventricule unique et anesthésie obstétricale : à propos de deux cas. *Annales Françaises d'Anesthésie et de Réanimation*. 2003; 22:50-3.
2. Bajolle F. Embryologie cardiaque. *Arch Pédiatrie*. 2011;18(5, Supplement 1):H138-9.
3. Backer CL. The Functionally Univentricular Heart. *J Am Coll Cardiol*. 2012; 59(13):1186-7.
4. Naser M. A, Carole A. W. Survival into Adulthood of Patients With Unoperated Single Ventricle. *Am J Cardiol*. 1996; 77:542-4.
5. Hager A, Kaemmerer H, Eicken A, Fratz S, Hess J. Long-term survival of patients with univentricular heart not treated surgically. *J Thorac Cardiovasc Surg*. 2002; 123(6):1214-7.
6. Khairy P, Poirier N, Mercier L-A. Univentricular Heart. *Circulation*. 2007; 115(6):800-12.
7. Boukhris M, Hakim K, M'saad H, Ouarda F, Boussaada R. Successful pregnancy and delivery in a woman with a single ventricle and Eisenmenger syndrome. *J Saudi Heart Assoc*. 2013; 25(4):261-4.
8. Zaki S, Nilofer A. Successful pregnancy in a patient with univentricular heart and pulmonary stenosis. *Heart Views*. 2012; 13(2):71.
9. Almange C, Schleich J.-M. Cardiopathies congénitales et grossesse. *Médecine et Thérapeutique cardio* 2005; 1: 533-9
10. Presbitero P, Somerville J, Stone S, Aruta E, Spiegelhalter D, Rabajoli F. Pregnancy in cyanotic congenital heart disease. Outcome of mother and foetus. *Circulation* 1994; 89: 2673-6.