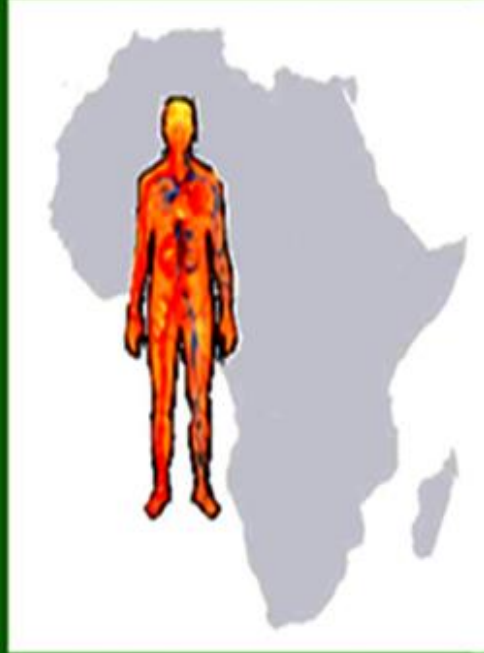

**R
A
F
M
I**



REVUE AFRICAINE DE MEDECINE INTERNE

**ORGANE DE
LA SOCIETE AFRICAINE DE MEDECINE INTERNE**

ISSN : 2337-2516

ANNEE 2020 (JUN) VOLUME 7 NUMERO 1-1

Correspondance

Secrétariat

E-mail : revueafricainemi@gmail.com – Site web : www.rafmi.org

Université de Thiès – UFR Santé de Thiès. BP : 967 Thiès, Sénégal



SOMMAIRE

Editorial

- Le contrôle des facteurs de risque cardio-vasculaires : un doux rêve ?** 7-10
Ka M M
- Diagnostic et prise en charge de la maladie rénale chronique dans un contexte de ressources limitées : spécificités et difficultés d'un service de Médecine interne** 11-19
Kyelem C G, Semporé W Y, Yaméogo A A, Barro S D, Semdé H, Ilboudo A, Birba M, Sawadogo A, Coulibaly G, Yaméogo T M, Ouédraogo S M, Drabo Y J, Lengani A
- La tuberculose extra pulmonaire dans un service de Médecine Interne en milieu tropical** 20-25
Faye A, Djiba B, Kane B S, Diagne N, Ndao A C, Dieng M, Sow M, Pouye A
- La vitamine B12 par voie orale dans la prise en charge de la maladie de Biermer : résultats de services subsahariens d'Hématologie Clinique et de Médecine Interne** 26-30
Fall S, Dieng F, Diagne N, Faye A, Niang E H D, Camara M L, Sarr K, Dakono A, Ndiaye F S D
- Types et causes de douleur chez les sujets âgés : résultats d'un département de Médecine interne** 31-34
Traore D, Nyanke N R, Soukho A K, Sy D, Cisse O A, Cissoko M, Malle M, Dembele I A, Sow D S, Sawadogo N, Barry B S, Traore A K, Dembele M, Traore H A
- Fréquence des pathologies médicales chez les femmes enceintes et en post partum en Médecine Interne au CHU du Point G** 35-40
Keïta K, Soukho Kaya A, Sy D, Traoré D, Cissoko M, Dao K, Fofana Y, Koné N, Koné Y, Sanafo S, Keïta M, Togo M, Camara B D, Tolo N, Théra T A, Sima M, Dembélé M, Traoré A K, Traoré H A
- Le pied diabétique à Bobo-Dioulasso : caractéristiques diagnostiques dans un CHU en Afrique au sud du Sahara** 41-47
Kyelem C G, Compaoré W B, Ouédraogo N, Tankoano A, Guira O, Ilboudo A, Birba M, Bagbila A, Yabré N, Zaré C, Savadogo A A, Ouédraogo V, Yaméogo T M, Ouédraogo S M, Millogo A, Drabo Y J
- Prévalence de l'hypertension artérielle et des autres facteurs de risque cardio-vasculaire : à propos d'une enquête portant sur 500 militaires sénégalais** 48-54
Ka M M, Ndao S C T, Dia K, Thioune S M, Fall P D, Mboup M C
- Atteintes rénales des patients diabétiques suivis dans le service de Néphrologie-dialyse du centre hospitalier universitaire Sourô SANOU** 55-60
Sawadogo A, Semde A, Dah J, Diallo F, Hien S, Sanou G, Bonzi J, Doro H, Kyelem C G, Coulibaly G
- Radiothérapie après chirurgie conservatrice mammaire par tomothérapie** 61-66
Nkoua Epala B, Ebring C, Kada S, Nimubona D, Bougas S, Vinh-Hung V
- Radiothérapie après reconstruction mammaire à l'hôpital Clarac de Martinique** 67-71
Nkoua Epala B, Vestris P G, Ebring C, Kada S, Valentin J, Bougas S, Vinh-Hung V
- Article thérapeutique**
- Dynamique de la prise en charge thérapeutique et préventive de la Covid-19 chez les patients adultes vulnérables.** 72-77
Ba Fall K M, Barro I K S, Zyani M, Gning S B, Léye A



SOMMAIRE

Editorial

- Controlling cardiovascular risk factors: a sweet dream?** 7-10
Ka M M
- Difficulties for care of chronic renal disease in limited resources: an analysis throughout transition from Internal Medicine to Nephrology** 11-19
Kyelem C G, Semporé W Y, Yaméogo A A, Barro S D, Semdé H, Ilboudo A, Birba M, Sawadogo A, Coulibaly G, Yaméogo T M, Ouédraogo S M, Drabo Y J, Lengani A
- The extrapulmonary tuberculosis in Internal Medicine departments in a tropical zone** 20-25
Faye A, Djiba B, Kane B S, Diagne N, Ndao A C, Dieng M, Sow M, Pouye A
- Vitamin B12 by oral route for care of Biermer's Disease: results of a sub saharan clinical Haematology and Internal Medicine department** 26-30
Fall S, Dieng F, Diagne N, Faye A, Niang E H D, Camara M L, Sarr K, Dakono A, Ndiaye F S D
- Kinds and causes of pain among elderly subjects: findings on an subsaharan Internal Médecine department** 31-34
Traore D, Nyanke N R, Soukho A K, Sy D, Cisse O A, Cissoko M, Malle M, Dembele I A, Sow D S, Sawadogo N, Barry B S, Traore A K, Dembele M, Traore H A
- Frequency of medical pathologies in pregnant and post partum women in Internal Medicine at the University Hospital Center of the Point G** 35-40
Keïta K, Soukho A Kaya, Sy D, Traoré D, Cissoko M, Dao K, Fofana Y, Koné N, Koné Y, Sanafo S, Keïta M, Togo M, Camara B D, Tolo N, Théra T A, Sima M, Dembélé M, Traoré A K, Traoré H A
- The diabetic foot at Bobo-Dioulasso: diagnostic features in a university hospital in Sub-Saharan Africa** 41-47
Kyelem C G, Compaoré W B, Ouédraogo N, Tankoano A, Guira O, Ilboudo A, Birba M, Bagbila A, Yabré N, Zaré C, Savadogo A A, Ouédraogo V, Yaméogo T M, Ouédraogo S M, Millogo A, Drabo Y J
- Prevalence of high blood pressure and other cardiovascular risk factors: survey of 500 Senegalese soldiers** 48-54
Ka M M, Ndao S C T, Dia K, Thioune S M, Fall P D, Mboup M C
- Kidney damage in diabetic patients followed in the Nephrology-dialysis department of the Sourô SANOU University Hospital** 55-60
Sawadogo A, Semde A, Dah J, Diallo F, Hien S, Sanou G, Bonzi J, Doro H, Kyelem C G, Coulibaly G
- Radiotherapy after breast conserving surgery by tomotherapy** 61-66
Nkoua Epala B, Ebring C, Kada S, Nimubona D, Bougas S, Vinh-Hung V
- Radiotherapy after breast reconstruction at Clarac hospital in Martinique** 67-71
Nkoua Epala B, Vestris P G, Ebring C, Kada S, Valentin J, Bougas S, Vinh-Hung V
- Therapeutical news**
- Dynamics of therapeutic and preventive management of Covid-19 in vulnerable adult patients** 72-77
Ba Fall K M, Barro I K S, Zyani M, Gning S B, Léye A



Radiothérapie après reconstruction mammaire à l'hôpital Clarac de Martinique
Radiotherapy after breast reconstruction at Clarac hospital in Martinique

Nkoua Epala B, Vestris P G, Ebring C, Kada S, Valentin J, Bougas S, Vinh-Hung V

Hôpital Clarac, Centre Hospitalier Universitaire de Martinique (CHUM)

Auteur correspondant : Dr Brice NKOUA EPALE

Résumé

La chirurgie plastique mammaire en situation carcinologique fait appel soit à des prothèses en gel de silicone, soit à des lambeaux autologues, soit aux deux techniques associées. Il semble que la radiothérapie après reconstruction mammaire n'a pas d'influence sur le risque de récurrence locorégionale ou sur la survie globale et qu'elle n'interfère pas avec les traitements complémentaires en l'occurrence la chimiothérapie. Il nous a paru opportun de rapporter nos constatations sur la radiothérapie après reconstruction mammaire chez des patientes traitées par tomothérapie à l'hôpital Clarac du Centre Hospitalier Universitaire de Martinique (CHUM) pour cancers du sein.

Mots-clés : radiothérapie, cancer, sein, reconstruction, chirurgie plastique.

Summary

Breast plastic surgery in carcinological uses either silicone gel prostheses, autologous flaps, or a combination of both techniques.

It appears that radiation therapy after breast reconstruction does not influence the risk of recurrence or overall survival and does not interfere with complementary treatments such as chemotherapy. We thought it appropriate to report our findings on radiotherapy after breast reconstruction in patients treated with Tomotherapy at the Clarac Hospital of the University Hospital of Martinique (CHUM) for breast cancers.

Keywords: Radiation therapy, cancer, breast, reconstruction, plastic surgery.



Introduction

La chirurgie plastique mammaire en situation carcinologique fait appel soit à des prothèses en gel de silicone, soit à des lambeaux autologues, soit aux deux techniques associées. Il semble que la radiothérapie après reconstruction mammaire n'a pas d'influence sur le risque de récurrence locorégionale ou sur la survie globale et qu'elle n'interfère pas avec les traitements complémentaires en l'occurrence la chimiothérapie [1, 3]. Au cours ou après la radiothérapie, les réactions aiguës ne sont pas modifiées par une chirurgie plastique antérieure dès lors que la cicatrisation est acquise et que l'œdème est résorbé. Cependant les réactions tardives, en particulier la fibrose, paraissent plus importantes dans les zones cicatricielles [8]. Il nous a paru opportun de rapporter nos constatations sur la radiothérapie après reconstruction mammaire chez certaines patientes traitées par tomothérapie à l'hôpital Clarac du Centre Hospitalier Universitaire de Martinique (CHUM) pour cancers du sein.

Patients et Méthodes

Nous avons entrepris une étude rétrospective descriptive dans le service de radiothérapie de l'hôpital Clarac du Centre Hospitalier Universitaire de Martinique (CHUM), entre Janvier 2019 et Janvier 2020.

Les dossiers des patientes comprenaient les éléments suivants:

- Un bilan à visée diagnostique comprenant une mammographie bilatérale et une échographie mammaire ;
- Une confirmation histologique de cancer obtenue par micro biopsie ;
- Un bilan d'extension à distance comprenant un scanner thoraco-abdominopelvien et une scintigraphie osseuse ;
- Un bilan pré thérapeutique afin d'explorer les grandes fonctions vitales avant le début de la radiothérapie.

Les patientes ont été orientées en radiothérapie par le service de Gynécologie du CHUM.

Toutes les patientes avaient bénéficié d'une chirurgie radicale (mastectomie avec curage ganglionnaire), suivie d'une reconstruction mammaire immédiate par prothèse avant la radiothérapie.

Avant le traitement proprement dit par

tomothérapie, les patientes avaient bénéficié d'un scanner dosimétrique permettant l'acquisition des images, qui seront par la suite transférées à un autre poste pour le contourage des volumes cibles et organes à risques.

Les patientes avaient toutes bénéficié d'une radiothérapie conformationnelle avec modulation d'intensité (RCMI ou IRMT) par tomothérapie.

Après le contourage, la dosimétrie faite par un dosimétriste ou physicien était validée par le médecin radiothérapeute, au besoin par un staff réunissant toute l'équipe du service de radiothérapie.

Un consensus sur la couverture des volumes cibles et le respect des contraintes des doses sur les organes à risque est nécessaire après analyse de l'Histogramme Dose Volume (HDV).

Les contraintes des doses aux organes à risque doivent être respectées notamment cœur, œsophage, foie, poumons. Ainsi les contraintes ci-après étaient respectées :

- cœur $V_{40} < 50\%$ (50% de la dose prescrite ne doit pas dépasser 40 Grays).
- œsophage $V_{45} < 40\%$ (40% de la dose prescrite ne doit pas dépasser 45 Grays).
- poumon (D+G) $V_{30} < 20\%$ et $V_{20} < 35\%$.

Le PTV (volume cible prévisionnel) : PTV 95 doit couvrir 100% du volume cible prescrit.

Ainsi, après validation du dossier, les patientes ont été programmées pour le début du traitement.

Les patientes étaient traitées selon le schéma classique à la dose de 50 grays de 2 grays par fraction sur la totalité du sein concerné en 25 séances à raison de 5 séances par semaine pendant 5 semaines. Aucune patiente n'avait bénéficié d'un boost ni d'une irradiation des aires ganglionnaires sus claviculaire ou axillaire.

Au cours du traitement, une surveillance hebdomadaire est obligatoire pour détecter les éventuels effets secondaires afin d'y remédier.

Résultats

Durant les 12 mois de la période d'études, six patientes ont bénéficié de la radiothérapie après reconstruction mammaire à l'hôpital Clarac du Centre Hospitalier Universitaire de

Martinique.

Ces patientes étaient âgées respectivement de 39ans, 40ans, 42 ans, 46 ans, 51 ans et 53ans. Le délai médian d'orientation en radiothérapie après chirurgie était d'un mois (30 jours) avec des extrêmes allant de 15 jours (deux semaines) et 45 jours (un mois et demi).

Le type histologique chez les trois patientes était le carcinome infiltrant de type non spécifique.

Les patientes étaient classées selon la classification TNM.

Les effets secondaires aigus constatés en fin d'irradiation étaient essentiellement la radiodermite de grade I sans gravité et traité médicalement avec succès.




Figure 1: Contourage du sein gauche reconstruit incluant la prothèse vue au scanner de centrage.

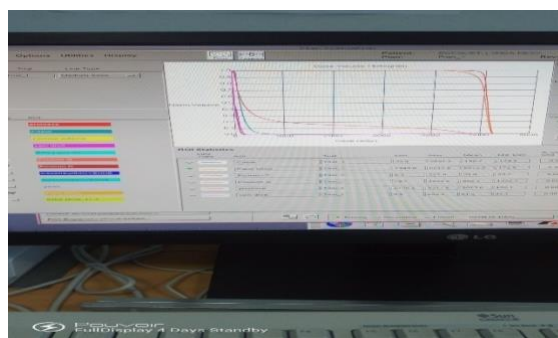


Figure 2 : Histogramme Dose Volume (HDV), résumé statistique de la dosimétrie.

Discussion

De plus en plus de femmes sont porteuses de prothèses mammaires et nous serons plus souvent confrontés à la prise en charge de cancers du sein sur ce terrain. Dans la chirurgie plastique mammaire, l'utilisation d'une prothèse apparaît comme le geste le plus simple. Il peut s'agir d'une prothèse d'augmentation à visée esthétique mise en place avant le diagnostic de cancer du sein, ou d'une chirurgie de reconstruction mammaire immédiate ou différée.

Si la radiothérapie est nécessaire, en particulier en cas de chirurgie conservatrice de la glande mammaire, elle est alors réalisée sans tenir compte de la prothèse [2, 3].

Dans notre série d'études, toutes les patientes avaient bénéficié d'une reconstruction mammaire immédiate par prothèse suivie de radiothérapie. Les plasticiens décrivent des patientes porteuses de prothèses bilatérales avec une capsulite d'un seul côté, signant la thèse d'une coque due davantage aux

phénomènes inflammatoires péri prothétiques qu'aux réactions propres à la patiente. Certains auteurs évoquent la possibilité d'irradier une prothèse en place chez les patientes ayant bénéficié d'une chimiothérapie. Ils pensent que les quatre à cinq mois durant lesquels la chimiothérapie a été réalisée permettent aux réactions inflammatoires péri prothétiques de s'améliorer, diminuant ainsi le risque de capsulite [1, 2, 9].

Dans notre série, toutes les patientes avaient bénéficié de chimiothérapie néo adjuvante et de la radiothérapie adjuvante.

On retrouve dans la littérature l'influence du timing de la reconstruction par rapport à la radiothérapie sur le résultat esthétique. On peut voir sur la peau une dyschromie à type d'hyperpigmentation plus ou moins marquée associée ou non à des télangiectasies. Ces séquelles sont d'autant plus importantes que la dose par fraction est élevée, allant jusqu'à 2,5 Gy par fraction. Il faut éviter les doses



par fraction supérieures à 2 Gy, voire privilégier les fractions de 1,8 Gy. La peau est souvent plus fine avec diminution de l'élasticité. Il semblerait cependant qu'il n'y ait pas d'altération de la circulation cutanée par la radiothérapie. Le tissu sous-cutané peut être légèrement fibreux ou se présenter comme un véritable placard [7, 8, 23].

Dans notre série d'études, les patientes ont été traitées par un schéma classique et il a été constaté une radiodermite de grade I à toutes les patientes. Ces séquelles sont probablement liées à une susceptibilité personnelle des patientes en premier lieu. Mais elles peuvent être diminuées avec une dosimétrie de qualité qui permet de choisir l'énergie des rayonnements et les rendements en fonction de l'anatomie. Elles peuvent, enfin, être diminuées par des soins locaux avant et en cours de radiothérapie. Des massages soigneux et énergiques de la paroi dans toute son épaisseur diminueront l'œdème et l'inflammation, amélioreront la circulation locale, et par là, diminueront la fibrose post-radiothérapie. Il est à noter que la reconstruction mammaire par lambeaux autologues semble donner un meilleur résultat esthétique mais cette technique est plus complexe que la reconstruction par prothèse mammaire et doit être proposée à une population sélectionnée. Par contre, la reconstruction mammaire différée par lambeaux autologues après radiothérapie est sans doute la meilleure solution quand on souhaite utiliser un lambeau autologue. Malgré ces constatations, la satisfaction globale et esthétique des patientes ayant bénéficié d'une reconstruction ne paraît pas différente qu'elles aient été irradiées ou pas et le corps médical considère que les résultats sont acceptables dans la plupart des cas [11, 14].

L'influence de la radiothérapie sur le matériel prothétique a fait l'objet de certaines publications. En 1980, Shedbalkar publiait une étude des réactions des prothèses mammaires en silicone ou en sérum physiologique à l'effet des radiations. Il concluait que les prothèses mammaires ne sont pas affectées par une irradiation de 100 Gy. Avant lui, Brown et Hoopes avaient déjà étudié les effets de la radiothérapie sur des prothèses en silicone. Le premier avait noté des modifications de densité à 40 Gy, et le second, des modifications de la résistance à l'étirement de l'enveloppe de la prothèse

pour 60 à 100 Gy, allant jusqu'à une diminution de moitié. La conclusion de ces différentes études est que la radiothérapie peut modifier l'aspect et la consistance des prothèses alors que les prothèses ne modifient pas la distribution de dose, ni, par conséquent les effets de la radiothérapie. Dans notre série, les effets secondaires à type de radiodermite de grade I constatés ont été traités médicalement par les crèmes ou pommades locales associées ou non à des antalgiques souvent de pallier I selon les cas avec des résultats satisfaisants.

Conclusion

La radiothérapie après reconstruction mammaire a des résultats quasi-identiques avec celle des seins en place (traitement conservateur). Le choix du projet thérapeutique doit privilégier les reconstructions différées lorsque la radiothérapie est indiquée. La présence de la prothèse mammaire ne semble pas majorer les effets secondaires.

Les auteurs ne déclarent aucun conflit d'intérêt.

REFERENCES

1. Ragaz J, Jackson SM. Adjuvant radiotherapy and chemotherapy in node positive premenopausal women with breast cancer. *NEJM* 1997; 337: 956-62.
2. Ringberg A. Immediate breast reconstruction after mastectomy for cancer. *Eur J Surg Oncol* 1999; 25(5): 470-6.
3. Senkus-Konefka E, Welnicka-Jaskiewicz M, Jaskiewicz J et al. Radiotherapy for breast cancer in patients undergoing breast reconstruction or augmentation. *Cancer Treatments Reviews* 2004; 30: 671-82.
4. Spear SL. Staged breast reconstruction with saline filled implants in the irradiated breast: recent trends and therapeutic implications. *PlastreconstrSurg* 2000; 105(3): 930-42.
5. Victor SJ. Treatment outcome with radiation therapy after breast augmentation or reconstruction in patients with primary breast cancer carcinoma. *Cancer* 1998; 82(7): 1303-9.
6. Arnaud S, Houvenaeghel G, Rouannet P et al. Immediate or delayed breast reconstruction after mastectomy for



- cancer: Women's opinion. ESO 2002. Eur J SurgOncol 2002; 28: (abstr) 330.
7. Vandeweyer E, Deraemaeker R. Radiation therapy after immediate breast reconstruction with implants. *PlastreconstrSurg* 2000; 106: 56-8.
 8. Rogers NE, Allen RJ. Radiation effects in breast reconstruction with the deep inferior epigastric perforator flap. *PlastReconstrSurg* 2002; 109: 1919-26.
 9. Shankar RA, Nibhanupudy JR, Sridhar R et al. Immediate breast reconstruction impact on radiation management. *J Natl Med Assoc* 2003; 95: 286-95.
 10. Tallet AV, Salem N, Moutardier V et al. Radiotherapy and immediate two-stage breast reconstruction with a tissue expander and implant: complications and esthetic results. *Int J Rad OncolBiolPhys* 2003; 57(1): 136-42.
 11. Gorodetsky R, Lotan C, Piggotr K et al. Late effects of dose fractionation on the mechanical properties of breast skin following post-lumpectomy radiotherapy. *Int J Rad OncolBiolPhys* 1999; 45(4): 893-900.
 12. Benediktsson K, Perbeck L. The influence of radiotherapy on skin circulation of the breast after subcutaneous mastectomy and immediate reconstruction. *Br J PlastSurg* 1999; 52: 360-4.
 13. Forman DL, Chiu R, Restifo RJ et al. Breast reconstruction in previously irradiated patients using tissue expanders and implants: a potentially unfavorable result. *Ann Plast Surg* 1998; 40: 360-4.
 14. Chawla AK, Kachnic LA, Taghian A et al. Radiotherapy and breast reconstruction: complications and cosmesis with tram versus tissue expander/implant. *Int J Rad OncolBiolPhys* 2002; 54(2): 520-6.
 15. Tran NV, Chand DW, Gupta A et al. Comparison of immediate and delayed free TRAM flap breast reconstruction in patients receiving postmastectomy radiation therapy. *PlastReconstrSurg* 2001; 108: 78-82.
 16. Kroll SS. Fat necrosis in free transverse rectus abdominis myocutaneous and deep inferior epigastric perforator flaps. *PlastReconstrSurg* 2000; (106): 576.
 17. Hanks SH, Lyons JA, Crowe J et al. The acute effects of postoperative radiation therapy on the TRAM flap used in immediate breast reconstruction. *IJROBP* 2000; (47): 1185.
 18. Hunt KK, Baldwin BJ, Strom EA et al. Feasibility of postmastectomy radiation therapy after TRAM flap breast reconstruction. *Ann SurgOncol* 1997; (4): 377.
 19. Moulds JE, Berg CD. Radiation therapy and breast reconstruction. *Radiation Oncol Investig* 1998; 6(2): 81-9.
 20. Tran NV, Evans GR, Kroll SS et al. Discussion by J Bostwick. Postoperative adjuvant irradiation: Effects on TRAM flap breast reconstruction. *PlastReconstrSurg* 2000; 106: 313-7.
 21. Zimmerman RP, Mark RJ, Kim AI et al. Radiation tolerance of TRAM flaps used in immediate breast reconstruction. *Am J ClinOncol* 1998; (31): 381.
 22. Krueger EA, Wilkins EG, Strawderman M et al. Complications and patient satisfaction following expander/implant breast reconstruction with and without radiotherapy. *Int J Rad OncolBiolPhys* 2003; 49(3): 713-21.
 23. Moni J, Graves-Ditman M, Cederna P et al. Dosimetry around metallic ports in tissue expanders in patients receiving postmastectomy radiation therapy: an ex vivo evaluation. *Med Dosim* 2004; 29-54.