

# La pneumopathie infiltrative diffuse au cours des connectivites : étude de 26 cas à l'hôpital Aristide Le Dantec de Dakar.

*Diffuse infiltrative pneumonia in connectivities: a study of 26 cases at Aristide hospital in Dakar*

Ndao AC, Diagne N, Faye A, Dia DG, Dia AD, Fall BC, Djiba B, Kane BS, Dieng M, Sow M, Pouye A.

Auteur correspondant : Dr NDAO Awa Cheikh

## Résumé

**Introduction** : Les atteintes pulmonaires au cours des connectivites sont diverses. La pneumopathie interstitielle ou infiltrative diffuse (PID), souvent asymptomatique ou d'expression clinique aspécifique, est une des manifestations qui assombrit le pronostic de ces affections. Nous en rapportons 26 observations.

**Matériel et méthodes** : Une étude rétrospective, menée au service de médecine interne de l'hôpital Aristide Le Dantec (HALD) de Dakar de janvier 2006 à octobre 2019, a permis de colliger les dossiers de patients suivis pour une connectivite et présentant une PID. Les données recueillies ont été analysées à partir du logiciel Excel.

**Résultats** : Vingt-six dossiers ont été enregistrés et étaient composés de 19 femmes et 7 hommes soit un sex-ratio de 0,37. La médiane d'âge était de 49 ans. Les différentes connectivites étaient la PR (12 cas), le SAS (6 cas), la ScS (3 cas) et le SS primitif (5 cas) et secondaire à une PR (2 cas). La PID était diagnostiquée avant, au même moment et après la connectivite dans respectivement 4% (1 patients), 42% (11 patients) et 54% (14 patients). Le traitement reposait sur la prednisone (20 cas), l'hydroxychloroquine (10 cas), l'azathioprine (21 cas), le cyclophosphamide (4 cas) et le méthotrexate (2 cas). L'évolution, après un recul moyen de 40 mois de traitement, était favorable chez 10 patients et un décédé.

**Conclusion** : la prévalence de survenue d'une PID est variable selon le type de connectivite. Ces atteintes pulmonaires sont souvent asymptomatiques d'où la nécessité de les rechercher systématiquement par des techniques d'explorations fines.

**Mots-clés** : pneumopathie interstitielle - TDM-HR - connectivite - Dakar.

## Summary

**Introduction:** Lung damage during connectivity is diverse. Diffuse interstitial or infiltrative lung disease (PID), often asymptomatic or clinically nonspecific, is one of the manifestations that darkens the prognosis of these conditions. We report 26 observations.

**Material and methods:** A retrospective study, carried out at the medical service of the Aristide Le Dantec (HALD) hospital in Dakar from January 2006 to October 2019, made it possible to collect the files of patients followed for connectivities and exhibiting PID. The data collected was analyzed using Excel software.

**Results:** Twenty-six files were recorded and consisted of 19 women and 7 men either a sex ratio of 0.37. The average age was 49. The different connectivity were RA (12 cases), SAS (6 cases), SSc (3 cases), and primary SS (5 cases) and secondary SS to RA (2 cases). PID was diagnosed before, at the same time and after connectivity in 4% (1 patient), 42% (11 patients) and 54% (14 patients), respectively.

Treatment was based on prednisone (20 cases), hydroxychloroquine (10 cases), azathioprine (21 cases), cyclophosphamide (4 cases) and methotrexate (2 cases). The course was favorable in 10 patients and 1 patient had died.

**Conclusion:** the prevalence of occurrence of PID varies according to the type of connective tissue. These pulmonary lesions are often asymptomatic, hence the need to search for them systematically by fine exploration techniques.

**Keywords:** interstitial lung disease - HR-CT - connectivity - Dakar.

## Introduction

Les pneumopathies interstitielles diffuses (PID) se caractérisent par une infiltration du parenchyme pulmonaire avec un certain degré d'inflammation et de fibrose. Elles sont classées selon leur étiologie en PID idiopathiques, médicamenteuses, environnementales et en lien avec les maladies auto-immunes (MAI) [1]. Elles sont les plus pourvoyeuses de PID au cours de la polyarthrite rhumatoïde (PR), de la sclérodermie (ScS), le syndrome de Sjögren (SS), le lupus érythémateux systémique (LES) et les myopathies inflammatoires tel le syndrome des anti-synthétases (SAS), [1]. Les buts de notre étude sont de décrire les aspects épidémiologiques, cliniques, diagnostiques, thérapeutiques et évolutifs des PID liées aux connectivites dans un service médecine interne au Sénégal.

## Matériel et méthodes

Nous avons mené une étude rétrospective au service de médecine interne de l'hôpital Aristide Le Dantec (HALD) de Dakar/Sénégal du 1<sup>er</sup> janvier 2006 au 31 octobre 2019 soit durée de 13 années (154 mois). Ce travail a permis de colliger les dossiers de patients suivis pour une connectivite et présentant une PID. Le diagnostic de connectivite a été retenu selon les critères consensuels et celui de la PID a été porté à la TDM du thorax. N'ont pas été inclus dans cette étude les autres dossiers de connectivite n'ayant pas d'imagerie en particulier un scanner thoracique même en cas de suspicion clinique ou radiographique de PID.

Les variables épidémiologiques, cliniques, radiographiques, thérapeutiques et évolutifs ont été recueillies et analysées à l'aide du logiciel Excel 16.0 de Microsoft.

## Résultats

Au total, 26 dossiers ont été colligés sur les 230 observations de patients suivis pour une connectivite durant la période d'étude soit une prévalence globale de 8,85%. La figure 1 illustre la répartition des cas selon les années. Les patients provenaient de la région de Dakar (54% N=14), Thiès (11% N=3), Matam (7%

N=2), Kaolack (1 cas), Fatick (1 cas), Diourbel (1 cas), Saint-Louis (1 cas), Tambacounda (1 cas), Ziguinchor (1 cas) et Guinée (1 cas). Notre série était composée de 19 femmes et 6 hommes soit un sex-ratio de 0,37. L'âge médian était de 49 ans avec des extrêmes allant de 20 à 66 ans. Un diabète de type 2 était présent chez 3 patients et une HTA chez 5 patients. Un patient était tabagique à raison de 25 PA et sevré depuis 20 ans. Les différentes connectivites objectivées étaient la PR chez 10 patients, le SAS chez 6 patients, le SS primitif chez 5 patients, la ScS chez 3 patients et le SS secondaire à une PR chez 2 patients. La durée d'évolution de la connectivite variait entre 3 et 336 mois avec une valeur médiane de 54 mois. La PID avait précédé la connectivite dans 4% des cas (1 patient) et la succédait dans 54% des cas (14 patients). Leur diagnostic était posé simultanément chez 11 patients soit 42%. La symptomatologie fonctionnelle se résumait à une toux sèche (16 cas), une toux grasse (5 cas), une dyspnée d'effort (13 cas), une douleur thoracique (3 cas). Ces signes pouvaient être associés chez un même patient. L'examen physique révélait des râles crépitants chez 24 patients.

La radiographie standard du thorax, effectuée chez 20 patients, montrait un syndrome interstitiel chez 18 patients et un syndrome alvéolaire chez 2 patients. La TDM thoracique objectivait des lésions de pneumopathie infiltrative basale bilatérale chez 13 patients, lobaire supérieure gauche chez 1 patient, apicale chez 2 patients et les lésions étaient diffuses chez 10 patients. Les différents aspects scanographiques trouvés, entre autres, étaient l'aspect en rayon de miel (6 cas) (figure 2), en verre dépoli (4 cas), des micronodules (3 cas) et des réticulations (1 cas), des

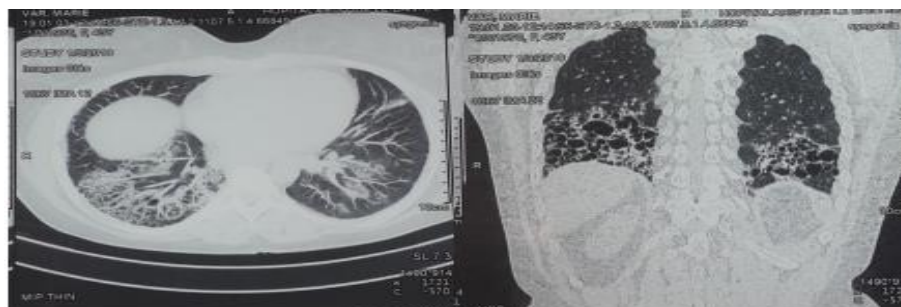


Figure 2 : image tomodensitométrique de fibrose interstitielle lobaire inférieure bilatérale prédominante à droite réalisant un aspect de rayon de miel chez une patiente suivie pour une PR (atteinte pulmonaire est survenant 5 ans après le diagnostic de PR)

bronchectasies de traction (4 cas), des images d'emphysème (2 cas) et d'épaississements septaux (2 cas).

Les EFR effectuées chez 6 patients avaient montré un syndrome mixte restrictif et obstructif chez 3 patients et étaient normales chez les 3 autres.

La fibroscopie bronchique avec lavage broncho-alvéolaire et étude histologique, effectuée chez un patient, avait objectivé une muqueuse bronchique inflammatoire modérée.

La biopsie pulmonaire n'a été effectuée chez aucun de nos patients.

Une échographie cardiaque doppler a été réalisée chez 5 patients. Elle avait montré une HTAP chez trois patients avec un aspect de

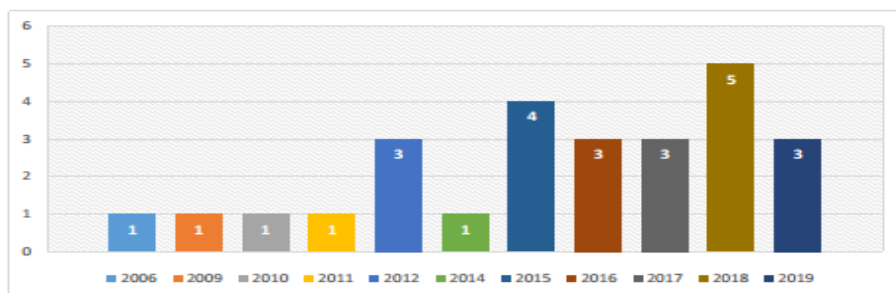


Figure 1 : Répartition des patients présentant une PID sur connectivite

cœur pulmonaire chronique chez l'un et était normale chez deux patients.

Le traitement reposait sur la prednisone (20 patients), l'hydroxychloroquine (10 patients), le méthotrexate (02 patients), l'azathioprine (21 patients), le cyclophosphamide (04 patients). Les différentes combinaisons thérapeutiques instituées sont rapportées au tableau I.

Tableau I : Les différentes combinaisons thérapeutiques instituées chez les patients présentant une PID sur un terrain de connectivite

Type Traitement	Nombre
azathioprine	1
azathioprine, hydroxychloroquine, prednisone	6
méthotrexate, hydroxychloroquine, azathioprine, prednisone	1
azathioprine, prednisone	8
azathioprine, hydroxychloroquine	2
endoxan, azathioprine, hydroxychloroquine, prednisone	1
méthotrexate, prednisone	1
hydroxychloroquine, prednisone	1
endoxan, azathioprine, prednisone	2
azathioprine, méthylprednisolone	1
endoxan, azathioprine, prednisone	2
<b>Total</b>	<b>26</b>

Après une durée médiane de 54 mois de traitement, l'évolution était favorable chez dix patients avec une régression notable de la symptomatologie respiratoire et de la connectivite sous-jacente, stationnaire chez dix patients avec soit une persistance des signes soit une aggravation. Cinq patients

étaient perdus de vue et un était décédé dans un tableau de détresse respiratoire.

## Discussion

Les PID liées aux connectivites sont classées en différents types histologiques qui se retrouvent dans tous les types de connectivite. Leur présentation clinique est non spécifique et l'analyse rigoureuse des investigations paracliniques permettent de les différencier.

Les patients présentant une atteinte pulmonaire interstitielle dans un contexte de connectivite sont le plus souvent asymptomatiques au début de la maladie. Et

quand ils apparaissent, les symptômes ne sont pas spécifiques, à type de dyspnée d'effort, de toux sèche [2]. L'auscultation pulmonaire met souvent en évidence des râles crépitants bilatéraux. Seuls quatre de nos patients étaient

asymptomatiques et l'examen physique respiratoire révélait des râles crépitants bilatéraux chez 24 patients. (C'est bien 24. Quatre patients asymptomatiques signifient qu'ils ne présentaient pas de signes fonctionnels mais chez les deux on avait des crépitants à l'auscultation pulmonaire)

Dans près de 90 % des cas, la radiographie

thoracique standard révèle un syndrome interstitiel diffus [2]. Nous avons noté un syndrome interstitiel radiographique chez 18 patients. La tomодensitométrie thoracique de haute résolution (TDM-HR) est un outil plus sensible que la radiographie de thorax. Elle occupe une place importante dans la démarche diagnostique [3]. La corrélation entre le

diagnostic radiologique par TDM-HR et l'histologie est relativement bonne avec une sensibilité de 81% et une spécificité de 85% [4, 5]. Une analyse rigoureuse de la TDM-HR permet de prédire avec une plus ou moins bonne précision le type histologique du cas étudié. Ainsi, une biopsie pulmonaire n'est pas indiquée en principe en cas de PID associées aux connectivites. Ainsi, dans notre série, le diagnostic de PID a été retenu devant les images de la TDM du thorax.

La TDM-HR permet de préciser le type des lésions et leur répartition par rapport aux structures anatomiques normales du poumon. Elle peut également distinguer les lésions inflammatoires actives des lésions chroniques fibrosantes [4]. Les principales images objectivées par le scanner thoracique au cours des PID associées aux connectivites sont les réticulations, les micronodules, les kystes, les condensations, l'aspect en verre dépoli et en rayon de miel [2]. Tous ces aspects ont été notés chez nos patients exceptés les kystes et les condensations.

Cependant, le diagnostic de certitude de la PID reste histologique. Les différentes lésions histologiques observées au cours des PID liées aux connectivites sont décrites dans la classification de l'*European Respiratory Society/American Thoracic Society* de 2002 [6]. Cette classification distingue la pneumopathie interstitielle commune (PIC) ou *usual interstitial pneumonia* (UIP), qui est la lésion la plus représentée au cours de la PR alors que la pneumopathie interstitielle non spécifique (PINS) est plus fréquente dans les autres connectivites. La pneumonie organisée est plus volontiers observée dans la PR et les myopathies inflammatoires. La pneumonie interstitielle lymphoïde (LIP) est rare, souvent associée au syndrome de Sjögren. Le dommage alvéolaire diffus (DAD) est observé dans les formes aiguës ou en cas d'exacerbation de PID avec un pronostic sombre. Le PINS était le seul aspect objectivé à la TDM thoracique de nos 26 patients quel que soit le type de connectivites.

Dans notre cohorte, les différents types de connectivites étaient par ordre croissant la PR (12 cas), le SS (7 cas), le SAS (6 cas), la ScS (3 cas). La maladie lupique n'était diagnostiquée chez aucun de ces patients présentant une PID.

La PID et l'HTAP sont les deux manifestations pulmonaires les plus fréquemment décrites et les plus graves au cours de l'évolution de la ScS. La prévalence des PID dans la sclérodermie est élevée, allant jusqu'à 100% à l'autopsie, 55-85% à la TDM-HR et 40-75% avec atteinte cliniquement significative [7]. Un quart des PID seront diagnostiquées dans les trois ans suivant le diagnostic de sclérodermie [7] et l'absence d'atteinte parenchymateuse au moment du diagnostic est un facteur de bon pronostic [8]. Au cours de la ScS, l'atteinte pulmonaire est une cause principale de morbi-mortalité [9].

La prévalence des PID au cours des myopathies inflammatoires primitives est de l'ordre de 35 à 40%, mais peut atteindre 70 à 90% dans le syndrome des anti-synthétases (SAS). Cette prévalence est également plus élevée dans la DM amyopathique. Les PID peuvent survenir assez fréquemment avant les autres manifestations de la myopathie, particulièrement dans le SAS [10] mais elles peuvent être diagnostiquées concomitamment aux atteintes musculaires et cutanées dans 42% des cas [11]. La pneumopathie interstitielle est presque toujours de type PINS [1].

Au cours de la PR, la PID n'est symptomatique que chez 10 à 14% des patients pendant les deux premières années d'évolution de la maladie, selon une revue récente [12]. Cependant, l'atteinte parenchymateuse est très fréquente lorsque sont utilisées des méthodes fines de détection. En effet, la prévalence de la PID dans la PR est de 5 % à 35 % selon l'usage de critères cliniques ou scanographiques [13]. Elle survient parfois avant l'atteinte articulaire [14]. Plusieurs facteurs de risque ont été identifiés, notamment l'âge, le sexe masculin, la durée et la sévérité de la PR, ainsi que certains facteurs génétiques [14, 15].

La présence d'une PID cliniquement significative augmente la morbidité et la mortalité des patients atteints de PR avec une survie médiane de trois ans comparée à dix ans en l'absence de PID [16].

L'atteinte respiratoire, au cours du SS, est progressive, modérée et insidieuse. La PINS représente la description anatomopathologique la plus fréquente. Des lésions d'UIP, de pneumonies organisées (ou bronchiolite oblitérante et pneumonie en voie

d'organisation, Bronchiolitis Obliterans Organising Pneumonia, BOOP) et de LIP sont également observées [2].

Le PINS est le plus souvent noté au cours du lupus mais il peut exister des formes aiguës et graves sous forme d'hémorragie alvéolaire diffuse ou de pneumopathie lupique aiguë, associées à un DAD dont le pronostic est sévère [17]. Nous n'avons pas rapporté de lupus dans notre série.

Il est reconnu que les lésions principales des pneumopathies infiltratives au cours des connectivites sont les PINS [18, 19], les PIC (USP), les DAD [20] et dans une moindre mesure les BOOP et les LIP [21].

Le traitement de la pneumopathie sera autant conditionné par le type de connectivite que par celui de PID [22]. La corticothérapie reste la base du traitement avec une réponse aléatoire et dépendante de l'atteinte histologique [13]. Cette corticothérapie peut être associée à un agent immunosuppresseur tel que l'azathioprine, le mycophénolate mofétil (MMF) ou le cyclophosphamide. Seuls six de nos patients n'étaient pas sous corticoïde et le traitement de fond le plus institué était l'azathioprine car étant le plus accessible au Sénégal. Le cyclophosphamide (Endoxan®) était administré en bolus chez seulement quatre patients du fait de ses effets sur la fertilité, d'autant plus que la conservation des ovocytes ou des spermatozoïdes est difficile voire impossible dans notre pays. La prescription du MMF est limitée par son coût élevé.

L'efficacité du MMF et du cyclophosphamide a été rapportée dans la ScS [23] car les données thérapeutiques des PID liées aux connectivites concernent souvent la ScS, pathologie au cours de laquelle l'atteinte pulmonaire constitue la première cause de décès.

### **Conclusion**

La présence d'une PID conditionne le pronostic des connectivites. La PID est souvent asymptomatique d'où la nécessité de la rechercher systématiquement par des techniques d'explorations fines telles que les épreuves fonctionnelles respiratoires, le test de marche et le scanner thoracique haute résolution. Leur prise en charge est multidisciplinaire et dépend du type de connectivite.

**Les auteurs ne déclarent aucun conflit d'intérêt.**

### **REFERENCES**

1. Duxbury B, Rochat T. **Pneumopathies interstitielles liées aux connectivites.** Rev Med Suisse. 2015; 11 : 2170-5
2. Just N. **Pneumopathies interstitielles diffuses associées aux connectivites. Réalités Thérapeutiques en Dermato-Vénérologie.** 2014 ; 229 : 15-22
3. Colby TV, Swensen SJ. **Anatomic distribution and histopathologic patterns in diffuse lung disease: Correlation with hrct.** J Thorac Imag. 1996; 11:1-26
4. Abehsera M, Valeyre D, Grenier P et al. **Sarcoidosis with pulmonary fibrosis: Ct patterns and correlation with pulmonary function.** AJR. 2000; 174:1751-1757
5. Assayag D, Elicker BM, Urbania TH et al. **Rheumatoid arthritis-associated interstitial lung disease.** Radiology 2014; 270: 583-8
6. American Thoracic Society/European Respiratory Society international multidisciplinary consensus classification of the idiopathic interstitial pneumonias. **This joint statement of the American Thoracic Society (ATS), and the European Respiratory Society (ERS) was adopted by the ATS board of directors, June 2001 and by the ERS executive committee, June 2001.** Am J Respir Crit Care Med. 2002; 165: 277-304
7. Solomon JJ, Olson AL, Fischer A et al. **Scleroderma lung disease.** Eur Respir Rev 2013; 22:6-19
8. Launay D, Remy-Jardin M, Michon-Pasturel U, et al. **HRCT in fibrosing alveolitis associated with systemic sclerosis.** J Rheumatol 2006; 33: 1789-801
9. Steen VD, Medsger TA. **Changes in causes of death in systemic sclerosis, 1972-2002.** Ann Rheum Dis, 2007; 66:940-944

10. Connors GR, Christopher-Stine L, Oddiset CV et al. Interstitial lung disease associated with the idiopathic inflammatory myopathies. *Chest* 2010; 138: 1464-74
11. Marie I, Hachulla E, Cherin P et al. Interstitial lung disease in polymyositis and dermatomyositis. *Arthritis and Rheumatism*. 2002; 47: 614-622
12. Shaw M, Collins BF, Ho LA et al. Rheumatoid arthritis-associated lung disease. *Eur Respir Rev* 2015; 24:1-16
13. Turpin M. Approche thérapeutique des pneumopathies interstitielles diffuses liées aux connectivites. *Revue des Maladies Respiratoires Actualités* 2016 ; 8 : 142-144
14. Gochuico BR, Avila NA, Chow CK, et al. Progressive preclinical interstitial lung disease in rheumatoid arthritis. *Arch Intern Med* 2008; 168:159-66
15. Kim EJ, Collard HR, King TE. Rheumatoid arthritis associated interstitial lung disease. *Chest* 2009; 136: 1397-405
16. Bongartz T, Nannini C, Medina-Velasquez YF, et al. Incidence and mortality of interstitial lung disease in rheumatoid arthritis. *Arth Rheum* 2010; 62: 1583-91
17. Bouros D, Wells AU, Nicholson AG et al. Histopathologic subsets of fibrosing alveolitis in patients with systemic sclerosis and their relationship to outcome. *Am J Respir Crit Care Med*, 2002; 165:1581-1586
18. Douglas WW, Tazelaar HD, Hartman TE et al. Polymyositis-dermatomyositis-associated interstitial lung disease. *Am J Respir CritCare Med* 2001; 164: 1182-5
19. Cottin V, Thivolet-Béjui F, Reynaud-Gaubert M. et al. Interstitial lung disease in amyopathic dermatomyositis, dermato-myositis and polymyositis. *Eur Respir J* 2003; 22:245-50
20. Raj R, Raparia K, Lynch DA, Brown KK. Surgical lungbiopsy for interstitial lung diseases. *Chest* 2017; 151:1131 40
21. Vivero M, Padera RF. Histopathology of lung disease in the connective tissue diseases. *Rheum Dis Clin North Am* 2015; 41:197-211
22. Fisher A, Brown KK, Du Bois RM, et al. Mycophenolate mofetil improves lung function in connective tissue disease-associated lung disease. *J Rheumatol* 2013; 40:5
23. Tashkin DP, Elashoff R, Clements PJ. Et al. Scleroderma Lung Study Research Group. Effects of 1-year treatment with cyclophosphamide on outcomes at 2 years in scleroderma lung disease. *Am J Respir Crit Care Med* 2007; 176:10