



**Intoxication volontaire au paraquat : à propos d'un cas en milieu hospitalier  
à Ouagadougou et revue de la littérature**

*Voluntary paraquat poisoning: a case report in hospital context  
in Ouagadougou and review of the literature*

Zorome KAA<sup>1</sup>, Guingané NA<sup>2</sup>, Kawané UK<sup>3</sup>, Yaméogo PS<sup>1</sup>, Bouda M<sup>1</sup>, Zongo A<sup>2</sup>, Tieno H<sup>1</sup>

1. Service de médecine interne, endocrinologie et maladies métaboliques du CHU-Bogodogo, Ouagadougou - Burkina Faso

2. Service d'hépatogastro-entérologie du CHU Bogodogo, Ouagadougou - Burkina Faso

3. Service de néphrologie et d'hémodialyse du CHU-Bogodogo, Ouagadougou - Burkina Faso

Auteur correspondant : Dr ZOROME Kiswendsida Abdoul Aziz

### Résumé

L'usage illégal de paraquat par les producteurs agricoles au Burkina Faso, conduit parfois à des cas d'intoxication qui ont été très peu documentés dans notre contexte. Nous rapportons le cas d'un patient de 38 ans reçu dans le service de médecine interne du centre hospitalier et universitaire de Bogodogo pour une douleur abdominale diffuse intense après ingestion volontaire d'environ 200 ml de paraquat. Le patient avait des antécédents de troubles psychiatriques dont une tentative d'autolyse. L'examen clinique a noté un état général altéré stade IV OMS et une douleur diffuse à la palpation de l'abdomen. Le bilan biologique initial a retrouvé une cytolysé hépatique avec ASAT élevé à 170 UI, ALAT élevé à 311,9 UI et une altération de la fonction rénale avec une créatininémie élevée à 784 µmol/L. L'évolution a été marquée par le décès du patient à J11 dans un tableau de défaillance respiratoire. Les intoxications au paraquat sont souvent mortelles et nécessitent une prise en charge multi disciplinaire. Cette observation souligne la nécessité de veiller à l'application des lois d'interdiction dans les pays membres du Comité inter-État de lutte contre la sécheresse au Sahel (CILSS) et de sensibiliser les agriculteurs pour l'éviction de ce produit.

**Mots clés : Intoxication volontaire - autolyse - paraquat - Ouagadougou.**

### Summary

The illegal use of paraquat by farmers in Burkina Faso, sometimes leads to cases of intoxication which have been poorly reported in our context. We report the case of a 38-year-old patient admitted to the internal medicine unit of the teaching hospital of Bogodogo for intense diffuse abdominal pain after voluntary ingestion of approximately 200 ml of paraquat. The patient had a past of psychiatric troubles and autolysis tentative. The clinical examination noted an altered general status grade IV of WHO and a diffuse pain on palpation of the abdomen. The initial biological test found a hepatic cytolysis with high ASTL at 170 UI, high ALTL at 311.9 UI and high creatinine at 784 µmol/L. The evolution was marked by the death of the patient on the 11th day of intoxication in a scene of respiratory failure. Paraquat poisoning is often fatal and requires multidisciplinary management. This observation highlights the importance of ensuring the enforcement of prohibition laws in the member countries of The Permanent Interstate Committee for Drought Control in the Sahel, and of sensitizing farmers to avoid this product.

**Keywords: Voluntary intoxication - autolysis - paraquat - Ouagadougou.**

### Introduction

Le paraquat (1,1-Diméthyl-4,4-bipyridinium) est un herbicide appartenant à la famille chimique des herbicides constitués à base de bipyridylum d'ammonium également appelé bipyridyle. Le paraquat a été décrit pour la première fois en 1882 par Weidel et Rosso et ses propriétés herbicides ont été découvertes en 1955. En août 1962, le paraquat a été introduit sur le marché comme herbicide [1]. En Europe, le paraquat a été interdit depuis le 11 Juillet 2007, en raison des risques pour les humains et les animaux qui y sont exposés [2]. Dans les pays en développement, cet herbicide est encore largement utilisé, bien qu'il s'agisse d'un produit chimique extrêmement toxique. Ainsi, au cours des dernières décennies, il y a eu de nombreux décès, principalement causés par une ingestion accidentelle ou volontaire de paraquat. L'ingestion de pesticides est l'une des principales méthodes de suicide dans le monde [3]. Afin d'illustrer la dangerosité de cette substance, nous rapportons un cas de tentative d'autolyse par ingestion volontaire de paraquat admis au centre hospitalier universitaire de Bogodogo à Ouagadougou au Burkina Faso.

### Observation

Un patient de 38 ans ayant des antécédents de troubles psychiatriques constitués de fugue en 2014 et de tentative d'autolyse en 2018 au

diazépam, a ingéré au cours d'un raptus suicidaire l'équivalent d'un flacon de GRAMOQUOT SUPER (soit environ 200 mL avec une concentration de 276 g/L) en présence de son épouse. Réalisant la gravité de ce geste, celle-ci appelle au secours l'entourage qui intervient rapidement en faisant ingérer au patient une grande quantité d'huile en vue de provoquer des vomissements. Il consulte par la suite au centre hospitalier universitaire de Bogodogo pour une meilleure prise en charge.

Le patient présente alors une douleur abdominale diffuse intense traitée aux urgences médicales par du phloroglucinol et de l'oméprazole. L'examen clinique initial met en évidence un état général stade IV de l'OMS et une douleur diffuse à la palpation de l'abdomen. À J1, le bilan biologique initial retrouve une cytolysé hépatique avec ASAT élevé à 3 fois la normale (170 UI), ALAT élevé à 7 fois la normale (311,9 UI) et une altération de la fonction rénale avec une créatininémie élevée à 784  $\mu\text{mol/L}$  et un débit de filtration glomérulaire à 8,69  $\text{mL}/\text{mn}/1,73\text{m}^2$  (selon la formule MDRD). À 2 jours d'hospitalisation (J2), il présente une hypersalivation associée à une odynophagie. L'examen clinique met en évidence de multiples ulcérations de la langue recouvertes d'enduit jaunâtre (Figure 1) et un oropharynx érythémateux.

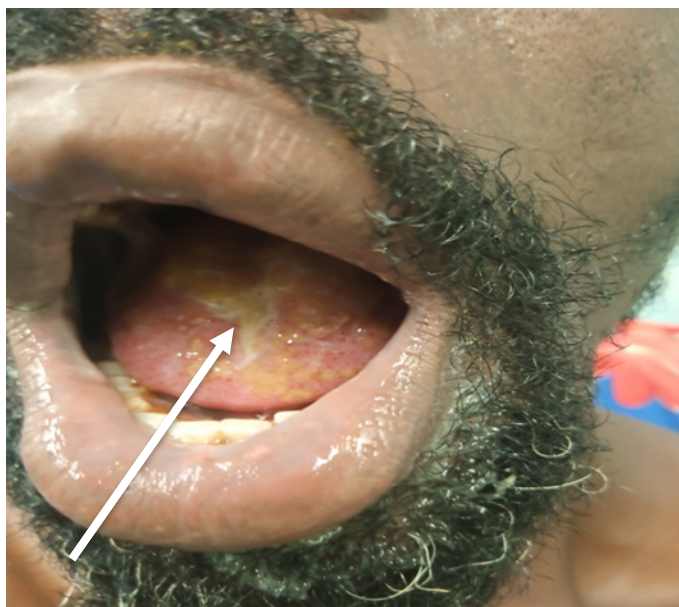
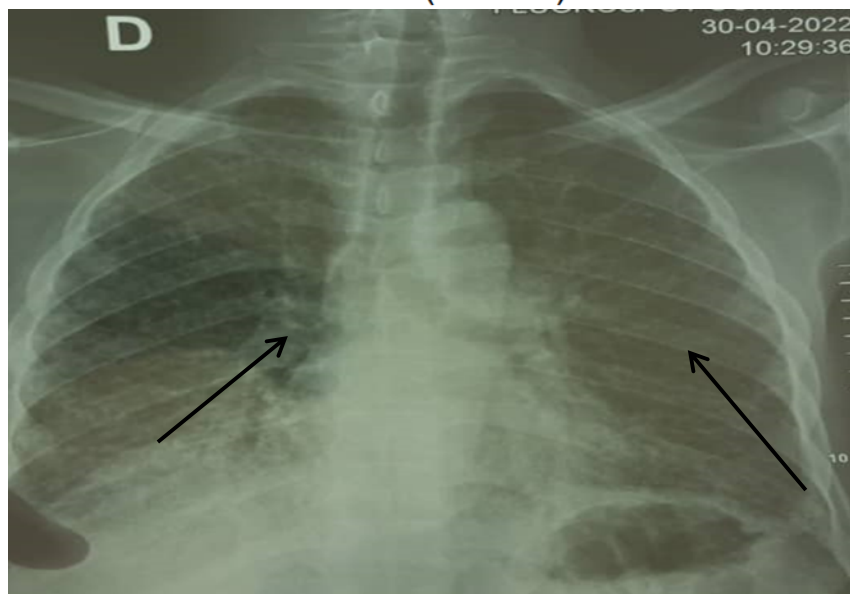


Figure 1 : Multiples ulcérations de la langue recouvertes d'enduit jaunâtre.

Une antibioprophylaxie par de la ceftriaxone injectable (2g/24H) et du métronidazole injectable (500mg/8H) fut instituée. À J4, il présente une détresse respiratoire avec une baisse de la saturation périphérique en oxygène à 88% à l'air ambiante ; ce qui motive une

oxygénothérapie à 08L/min. L'examen pleuro-pulmonaire retrouve un syndrome de condensation pulmonaire bilatérale. La radiographie thoracique montre des micronodules bilatéraux diffus réalisant un aspect de miliaire (Figure 2).



**Figure 2 : Micronodules bilatéraux diffus aux deux champs pulmonaires et réalisant un aspect de miliaire.**

Devant cette détresse respiratoire, une corticothérapie par de la dexaméthasone injectable 4 mg/24H a été administrée pour une durée de 03 jours. À J5, le bilan biologique de contrôle retrouve une aggravation de la fonction rénale avec une créatininémie à 940  $\mu\text{mol/L}$  et un débit de filtration glomérulaire à 7,05 mL/mn/1,73m<sup>2</sup> (selon la formule MDRD) malgré la réhydratation par voie intraveineuse à 3L/jour entreprise depuis 4 jours et une régression de la cytolyse hépatique avec des transaminases à 3 fois la normale. Faute de moyens financiers, l'hémodialyse indiquée en urgence n'a pu être réalisée ; ce qui a motivé la poursuite de la réhydratation.

À J7, l'évolution était marquée par l'apparition d'une dysphagie haute, un ictère conjonctival, des urines foncées coca cola ainsi qu'une aggravation de la détresse respiratoire avec orthopnée. La fibroscopie digestive haute était indiquée pour l'évaluation des lésions digestives mais n'a pas été réalisée à cause de la détresse respiratoire. Le bilan biologique de contrôle de la créatininémie revient à 266  $\mu\text{mol/L}$ .

À J11, l'état respiratoire est stationnaire avec une saturation périphérique en oxygène à 81 % sous 15 L/min, une polypnée à 44 cycles/min et l'apparition d'une agitation psycho-motrice. Le décès du patient survient sans avoir pu être admis en réanimation.

### Discussion

Au Burkina Faso, les pesticides à base de paraquat sont les plus utilisés notamment par 42,1% des producteurs rizières [4]. Cependant, ils ont été interdits d'usage dans les pays membres du CILSS (Comité inter-État de lutte contre la sécheresse au Sahel) depuis 2011 [5]. En effet, le paraquat est une substance

extrêmement toxique pour les humains, et une ingestion minimale de 10 à 20 ml de paraquat à 20% est mortelle. La voie la plus courante d'intoxication est l'ingestion de la solution concentrée à 20% [6]. Il a été rapporté que 14 à 20% des suicides dans le monde, soit 110 000 à 168 000 décès par an, sont dus aux intoxications par les pesticides dont le chef de file est le paraquat [3]. En Taiwan, environ un quart (25,5%) des patients avaient déjà fait une tentative de suicide et un tiers (33,9%) avaient déjà eu recours à des services psychiatriques [7].

Les principaux organes cibles de l'intoxication par le paraquat sont le poumon et le rein. Sur le plan clinique, l'atteinte pulmonaire se manifeste par une détresse respiratoire aiguë qui s'installe 24 à 48 heures après l'intoxication. Le paraquat génère un stress oxydatif, déclenche une réponse inflammatoire majeure et une dysrégulation de l'apoptose et de l'autophagie. Il induit ultérieurement une fibrose en activant la prolifération et la différenciation des fibroblastes et une transition épithélio-mésenchymateuse [1, 8]. A l'imagerie, l'atteinte pulmonaire peut se présenter sous la forme d'une miliaire tuberculeuse et constitue ainsi un diagnostic différentiel comme le présente notre observation. Au niveau digestif, le paraquat est un herbicide caustique entraînant la corrosion du tractus gastro-intestinal. Les lésions muqueuses de la bouche et de la langue appelées "langue de paraquat" apparaissent dans les premiers jours et peuvent devenir ulcérées avec des saignements [6]. L'atteinte œsophagienne peut provoquer une dysphagie voire une perforation entraînant un tableau de médiastinite et ou de pneumomédiastin [9]. L'atteinte rénale se manifeste par une insuffisance rénale,



caractéristique précoce mais réversible de l'empoisonnement au paraquat [6].

Il n'existe pas d'antidote validé de nos jours pour les intoxications au paraquat. Des études expérimentales ont identifié de nombreuses molécules qui pourraient être des cibles thérapeutiques potentielles pour prévenir et/ou traiter la toxicité pulmonaire liée au paraquat [8]. Le traitement est essentiellement symptomatique. De multiples modalités de traitement ont été développés pour prévenir ou atténuer les lésions pulmonaires : méthylprednisolone /dexaméthasone et le cyclophosphamide [10]. Aucune d'entre elles ne s'est avérée efficace dans la prévention [6].

Sur le plan digestif, le paraquat étant un toxique corrosif, il est recommandé d'insérer rapidement une sonde nasogastrique pour maintenir l'alimentation. Le patient est maintenu à jeun par la bouche pour éviter toute blessure orale/oropharyngée. Parfois, même l'insertion d'une sonde nasogastrique peut s'avérer très difficile en raison de sévères ulcérations et de la muqueuse friable, ce qui peut conduire à des complications y compris la perforation [6].

Chez notre patient, la prise en charge a été difficile du fait de ses troubles psychiatriques rendant difficile l'acceptation de la sonde nasogastrique en continue. Une reprise alimentaire orale a été observée à J2 augmentant les risques d'aggravation des lésions digestives. L'absence d'endoscopie digestive haute en urgence dans des cas d'intoxication comme celui-ci, constitue une limite importante dans l'évaluation de la gravité des lésions digestives chez ces patients.

L'utilisation d'un lavage gastrique sans administration d'un adsorbant n'a pas montré de bénéfice clinique et doit être évitée. Il n'y a pas d'indication précise pour l'utilisation de cathartiques (sorbitol, mannitol, citrate de magnésium, sulfate de magnésium). Les lésions douloureuses peuvent nécessiter l'administration : d'anticholinergiques comme la diphenhydramine, d'un anesthésique comme la lidocaïne visqueuse ; et d'un antiacide ou d'un agent de revêtement des muqueuses comme l'hydroxyde de magnésium ou d'aluminium, le kaolin ou le sucralfate. Des antiémétiques (antagonistes des récepteurs 5-HT3 /phénothiazines) sont également utilisés pour prévenir les vomissements. Des antibiotiques peuvent être utilisés en cas d'infections [6].

Sur le plan rénal, la prise en charge initiale comprend la réhydratation. La fonction rénale doit être maintenue avec des fluides

intraveineux. Cependant, le patient doit être surveillé de près pour éviter toute surcharge liquidienne et tout déséquilibre électrolytique [11]. Chez les patients présentant une insuffisance rénale aiguë, l'hémodialyse peut être nécessaire, elle doit être commencée dans les 4 heures suivant l'exposition ou l'ingestion. La diurèse forcée n'est pas recommandée [6].

Un antidote expérimental a été développé en Chine, l'anthrahydroquinone-2-6-di sulfonate (AH2QDS). Il réduit la concentration de paraquat en le liant et réduit les dommages causés par le stress oxydatif par son effet antioxydant et protège les mitochondries [12].

La meilleure prévention demeure le respect strict des dispositions réglementaires portant sur les pesticides.

### Conclusion

Les intoxications au paraquat sont graves et mortelles dans notre contexte. Leur prise en charge adéquate nécessite un plateau technique adéquat et une collaboration multidisciplinaire. La circulation de ce produit, malgré les lois d'interdiction, souligne la nécessité de rapporter ces cas afin d'alerter les autorités compétentes pour des actions plus fortes.

**Les auteurs déclarent ne pas avoir de liens d'intérêts.**

### Remerciements

Les auteurs adressent leurs sincères remerciements à l'ensemble de l'équipe médicale du service de médecine interne, d'endocrinologie et de maladies métaboliques du centre universitaire hospitalier de Bogodogo pour leur collaboration franche.

### REFERENCES

1. Dinis-Oliveira RJ, Duarte JA, Sánchez-Navarro A, Remião F, Bastos ML, Carvalho F. Paraquat Poisonings: Mechanisms of Lung Toxicity, Clinical Features, and Treatment. *Crit Rev Toxicol.* 2008; 38(1): 13-71
2. Arrêté du 11 juillet 2007 [Internet]. Tribunal de l'Union Européenne, Luxembourg ; 2007 [cité 8 août 2022]. Disponible sur : [https://www.stradalex.com/fr/sl\\_src\\_publ\\_jur\\_int/document/trib\\_ue2007\\_T-47\\_03\\_57](https://www.stradalex.com/fr/sl_src_publ_jur_int/document/trib_ue2007_T-47_03_57)
3. Chang SS, Lin CY, Lee MB, Shen LJ, Gunnell D, Eddleston M. The early impact of paraquat ban on suicide in



- Taiwan. *Clin Toxicol (Phila)*. 2022; 60(1): 131-35
4. Compaore H, Ilboudo S, Bama Nati AD, Dama-Balima MM. Chapitre 14. Pratiques paysannes de gestion des pesticides dans les bas-fonds rizicoles : Risques sanitaires et environnementaux (Dano, Burkina Faso). In: Salack S, Sanon M, Sultan B, Bossa AY, éditeurs. *Risques climatiques et agriculture en Afrique de l'Ouest*. Marseille : IRD Éditions ; 2020. 189-204
  5. Décision\_interdiction\_Paraquat [Internet]. CILSS, Tchad ; 2011[cité 8 août 2022]. Disponible sur: [http://www.insah.org/doc/pdf/decision\\_interdiction\\_Paraquat.pdf](http://www.insah.org/doc/pdf/decision_interdiction_Paraquat.pdf)
  6. Sukumar CA, Shanbhag V, Shastry AB. Paraquat: The Poison Potion. *Indian J Crit Care Med*. 2019; 23(4): 263-6
  7. Tu CY, Yen TH, Chang CM, Chen HY, Yen YC, Guo MC et al. Characteristics and psychopathology of 1,086 patients who self-poisoned using pesticides in Taiwan (2012–2019): A comparison across pesticide groups. *J Affect Disord*. 2022; 300:17-26
  8. Subbiah R, Tiwari RR. The herbicide paraquat-induced molecular mechanisms in the development of acute lung injury and lung fibrosis. *Crit Rev Toxicol*. janv 2021; 51(1): 36-64
  9. Honoré P, Hantson P, Fauville JP, Peeters A, Manieu P. Paraquat poisoning. « State of the art ». *Acta Clin Belg*. 1994; 49(5): 220-8
  10. Gao YX, Wang YB, Wan YD, Sun TW, Li Y, Hou LL et al. Immunosuppressive drugs to reduce the mortality rate in patients with moderate to severe paraquat poisoning: A Meta-analysis. *J Toxicol Sci*. 2020; 45(3): 163-75
  11. Cheng Y, Feng E, Liu G, Tan Z, Wang H, Li J et al. Treatment of « hydration therapy » for acute paraquat poisoning. *Zhonghua Wei Zhong Bing Ji Jiu Yi Xue*. juill 2020; 32(7): 846-9
  12. Qian J, Wu CY, Wu DM, Li LH, Li Q, Deng T et al. Anthrahydroquinone-2-6-disulfonate is a novel, powerful antidote for paraquat poisoning. *Sci Rep*. 2021; 11: 20159